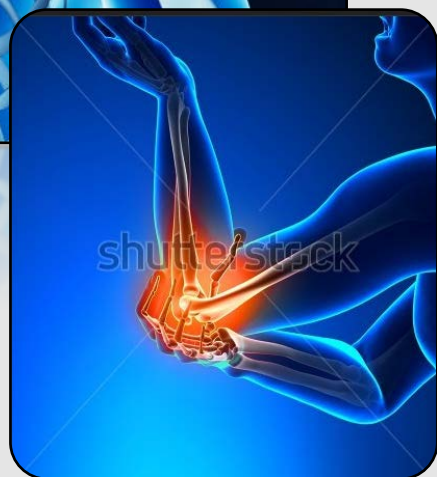
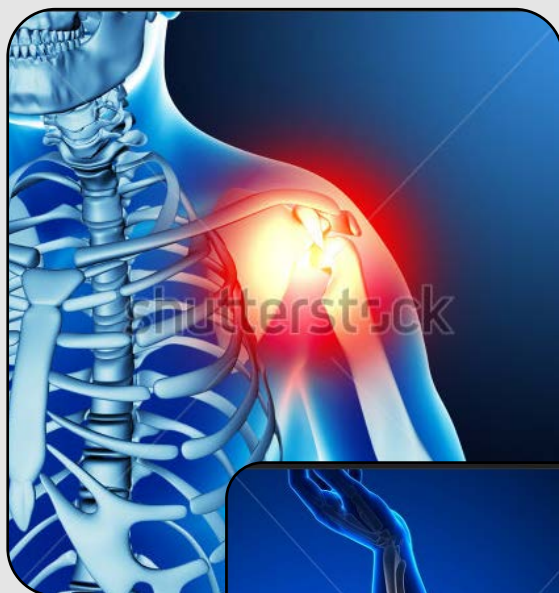


Tecnica infiltrativa: arto superiore

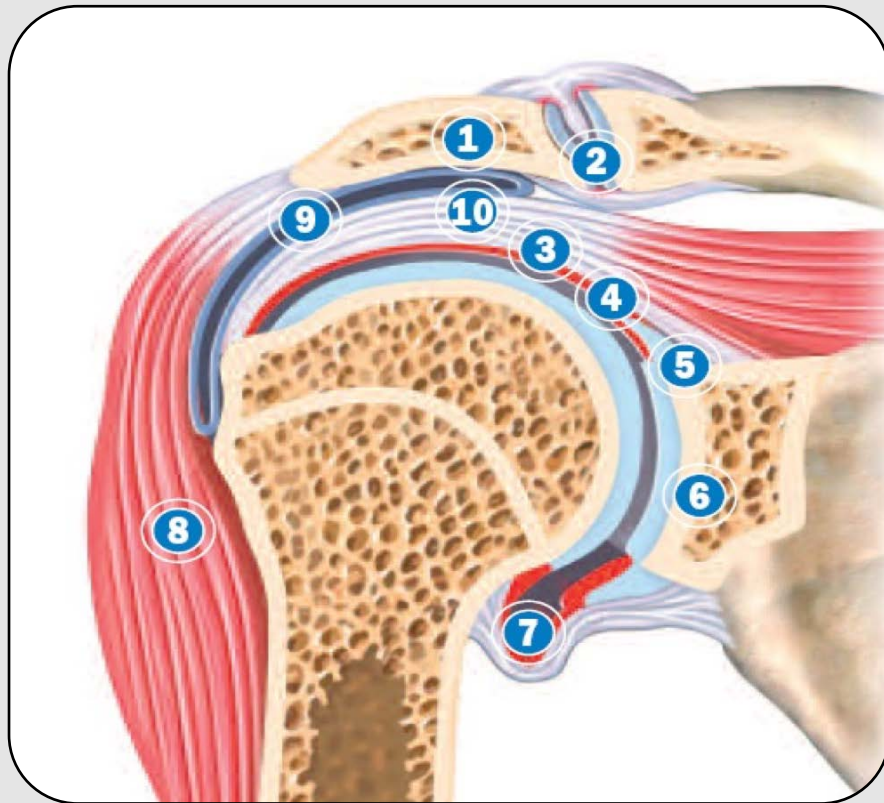
Tecnica infiltrativa: arto superiore



- **Spalla**
- **Gomito**

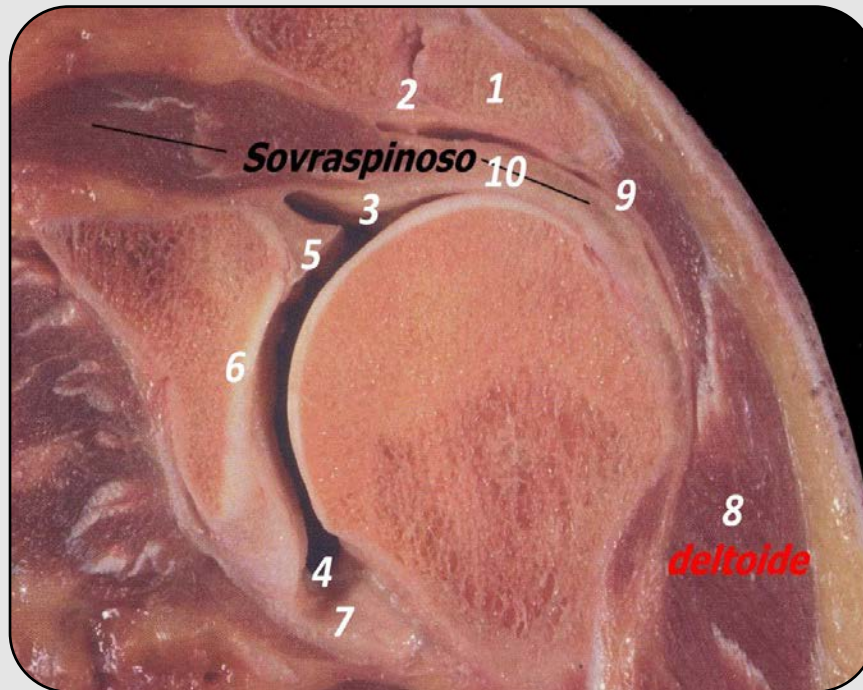
I prodotti che possono essere utilizzati per i trattamenti infiltrativi sono:
**ANESTETICI LOCALI, CORTICOSTEROIDI,
ACIDO IALURONICO e POLINUCLEOTIDI**

Anatomia della spalla



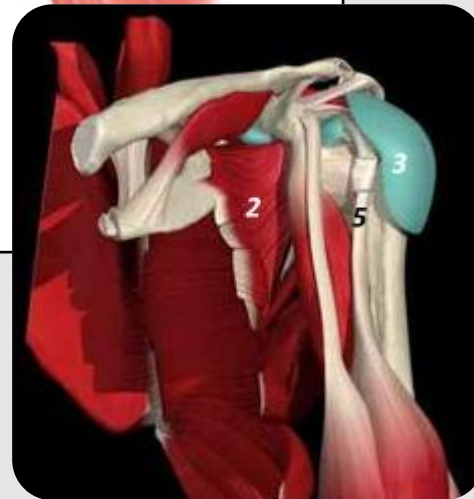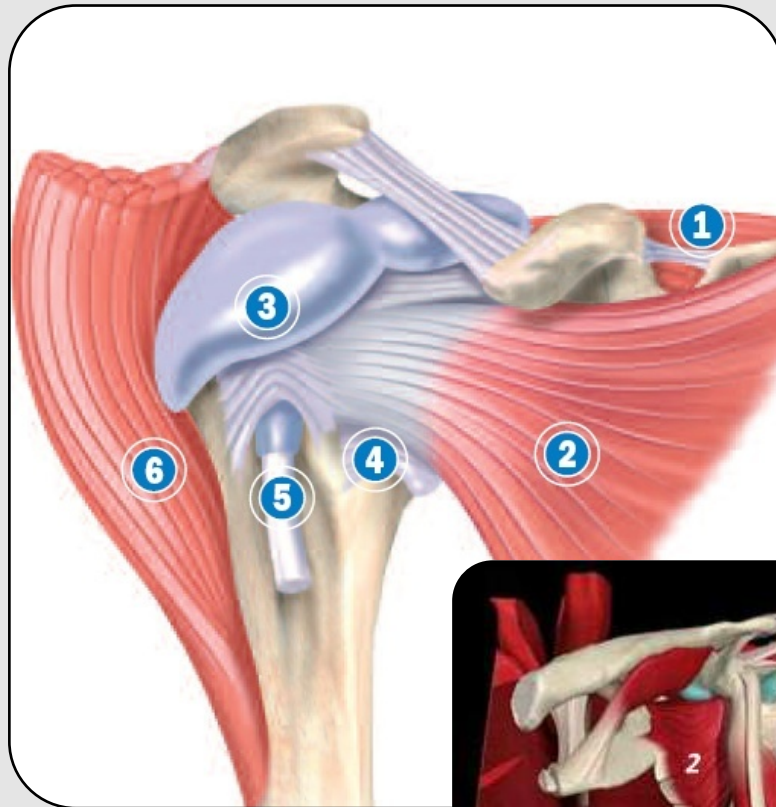
- 1 - Acromion
- 2 - Articolazione acromion-claveare
- 3 - Capsula
- 4 - Membrana sinoviale
- 5 - Labbro glenoideo
- 6 - Cavità glenoidea
- 7 - Recesso ascellare
- 8 - Muscolo deltoide
- 9 - Borsa sub-acromion-deltoidea
- 10 - Tendine del muscolo sovraspinoso

Anatomia della spalla: sezione anatomica



- 1 - Acromion
- 2 - Articolazione acromion-claveare
- 3 - Capsula
- 4 - Membrana sinoviale
- 5 - Labbro glenoideo
- 6 - Cavità glenoidea
- 7 - Recesso ascellare
- 8 - Muscolo deltoide
- 9 - Borsa sub-acromion-deltoidea
- 10 - Tendine del muscolo sovraspinoso

Anatomia della spalla



- 1 - Muscolo sovraspinato
- 2 - Muscolo sottoscapolare
- 3 - Borsa sub-acromion-deltaidea
- 4 - Legamenti glenoidei e capsula
- 5 - Capo lungo del bicipite brachiale
- 6 - Muscolo deltoide

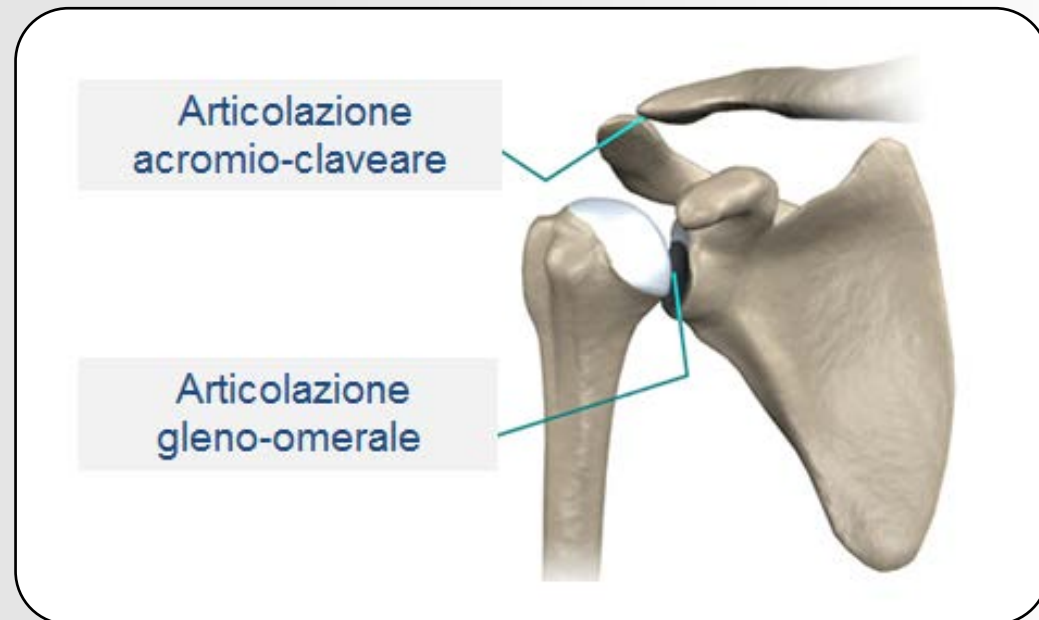Tecnica infiltrativa: strutture aggredibili



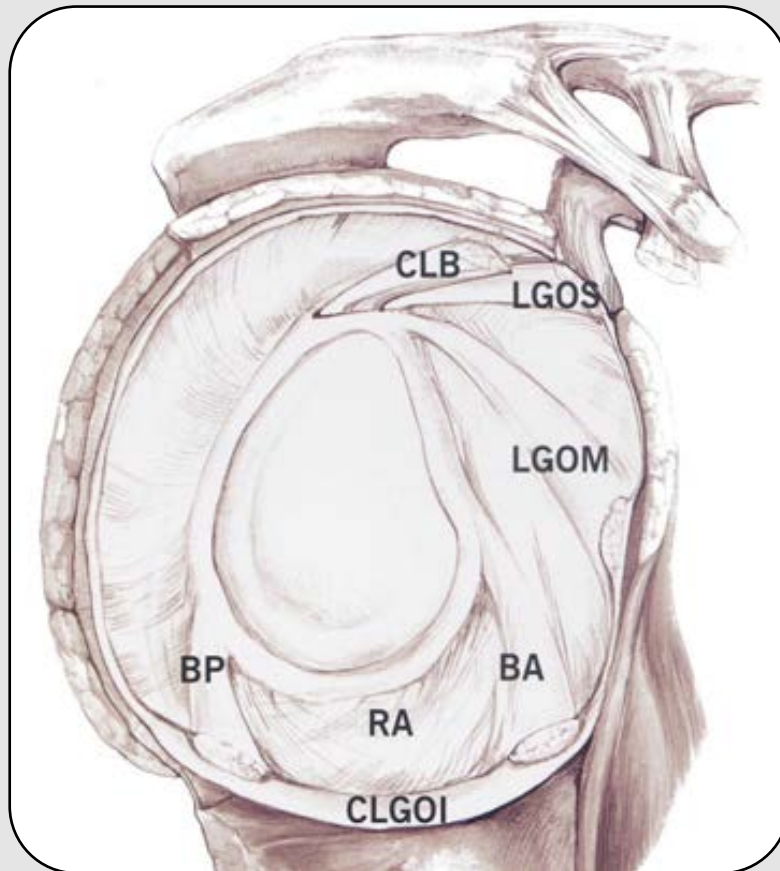
Articolazione gleno-omerale

- Via anteriore
- Via posteriore
- Via laterale

Articolazione acromio-claveare



Articolazione gleno-omerale: strutture capsulo-legamentose



CLB: Capo Lungo del Bicipite
(*tendine del bicipite fuso con il
cercine glenoideo*)

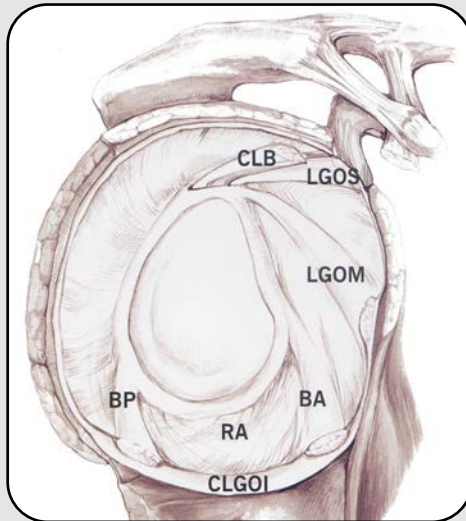
LGOS: Legamento Gleno-Omerale
Superiore

LGOM: Legamento Gleno-Omerale
Medio

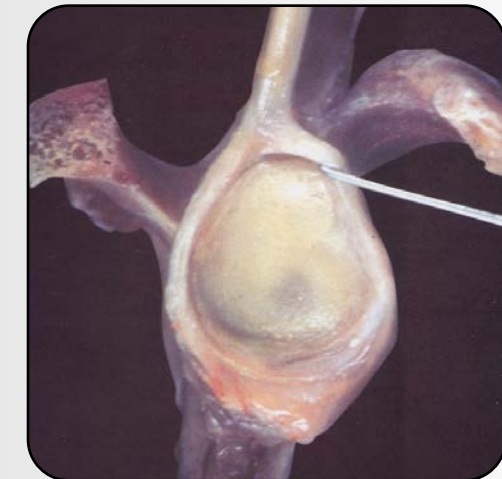
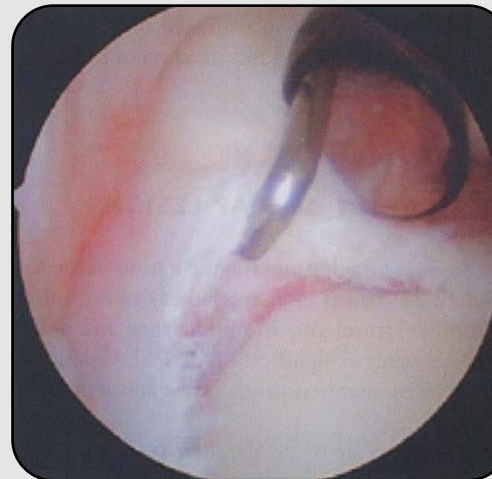
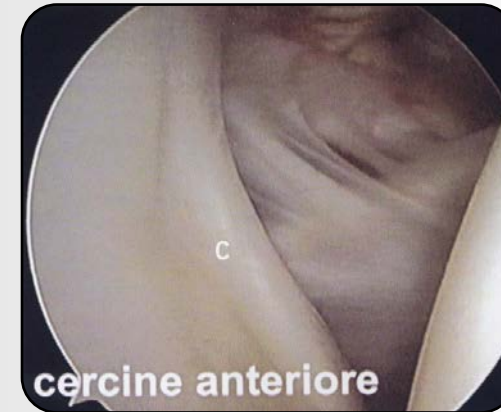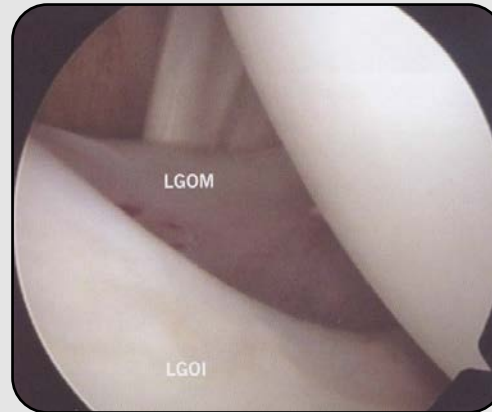
CLGOI: Complesso Legamentoso
Gleno-Omerale Inferiore – banda
anteriore (BA) e banda posteriore
(BP)

RA: Recesso Ascellare

Articolazione gleno-omerale: strutture capsulo-legamentose



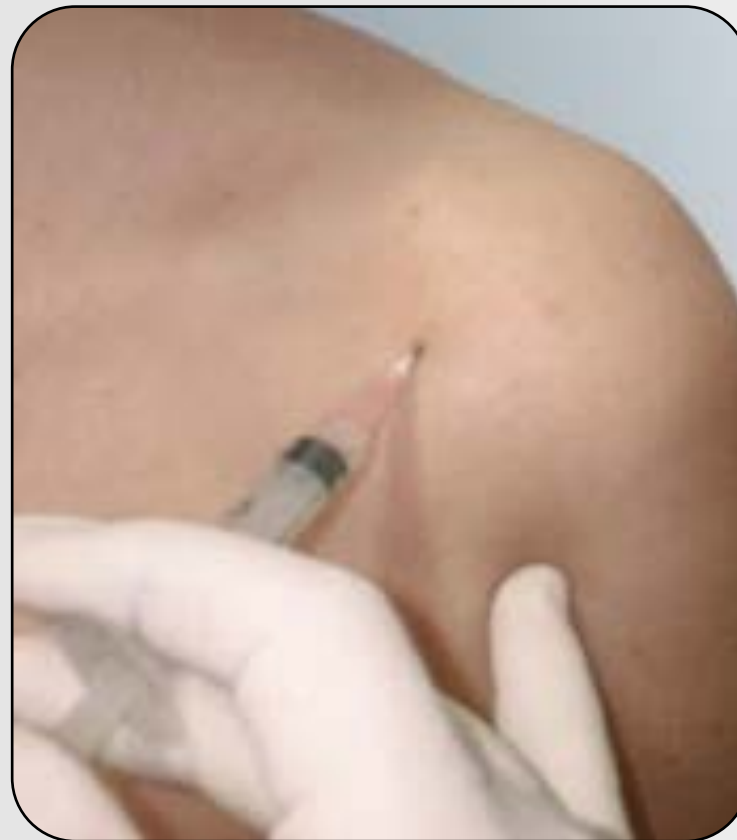- **CLB:** Capo Lungo del Bicipite
- **LGOS:** Legamento Gleno-Omerale Superiore
- **LGOM:** Legamento Gleno-Omerale Medio
- **CLGOI:** Complesso Legamentoso Gleno-Omerale Inferiore - banda anteriore (BA) e banda posteriore (BP)
- **RA:** Recesso Ascellare



Articolazione gleno-omerale: via anteriore



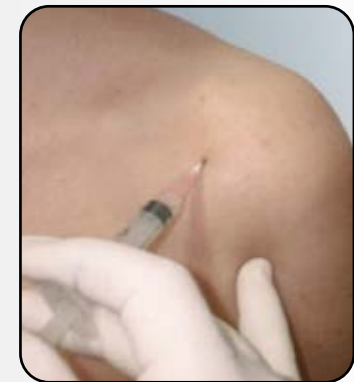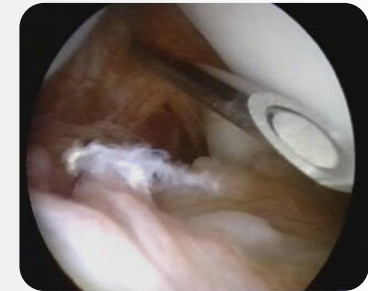TECNICA INFILTRATIVA CORRETTA



Articolazione gleno-omerale: via anteriore



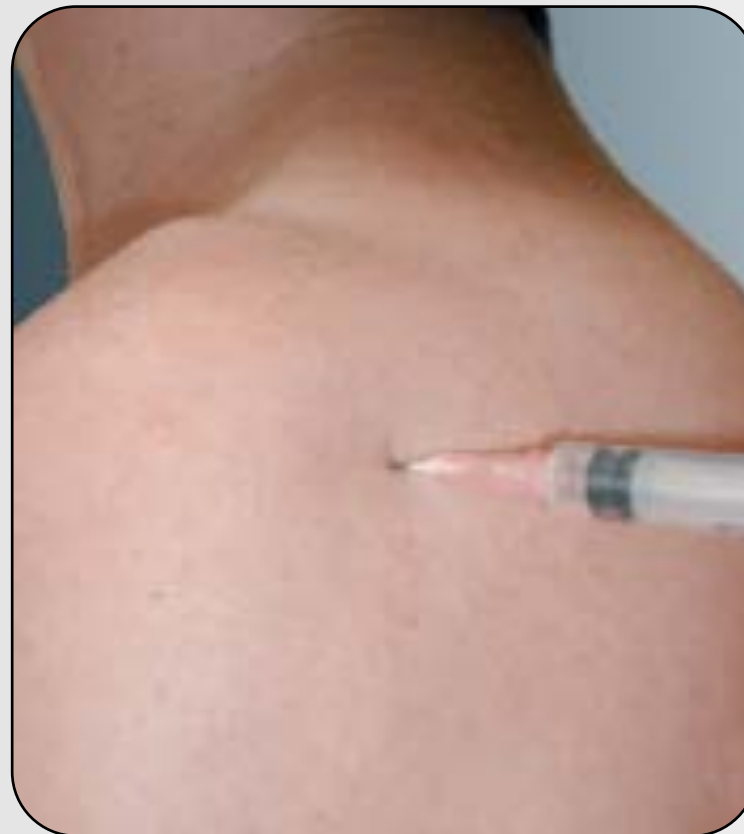- Paziente seduto con gli avambracci flessi e una mano sopra l'altra in modo che la spalla sia in leggera rotazione interna.
- Il medico si pone di fronte al paziente, con il pollice palpa l'apofisi coracoide e localizza l'interlinea articolare.
- Con l'altra mano si imprimono al braccio dei movimenti ripetuti di abduzione e adduzione.
- Si localizza nuovamente l'apofisi coracoide e si segna il punto di entrata 1 cm al di sotto di essa.
- L'ago va diretto verso l'interlinea gleno-omerale



Articolazione gleno-omerale: via posteriore



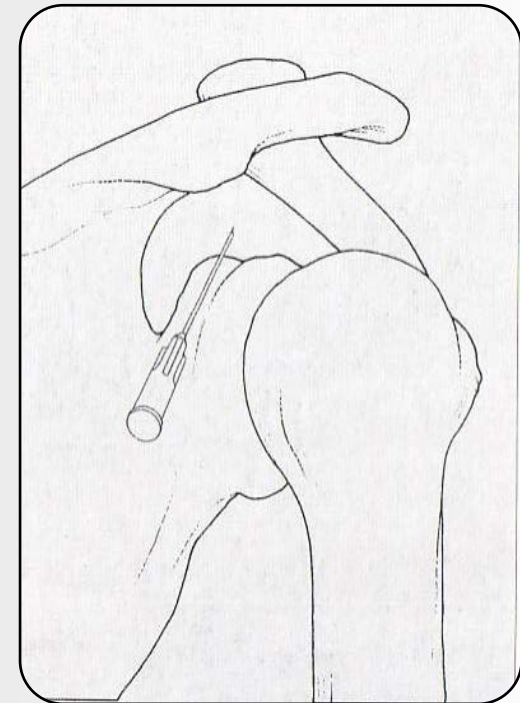
TECNICA INFILTRATIVA CORRETTA



Articolazione gleno-omerale: via posteriore



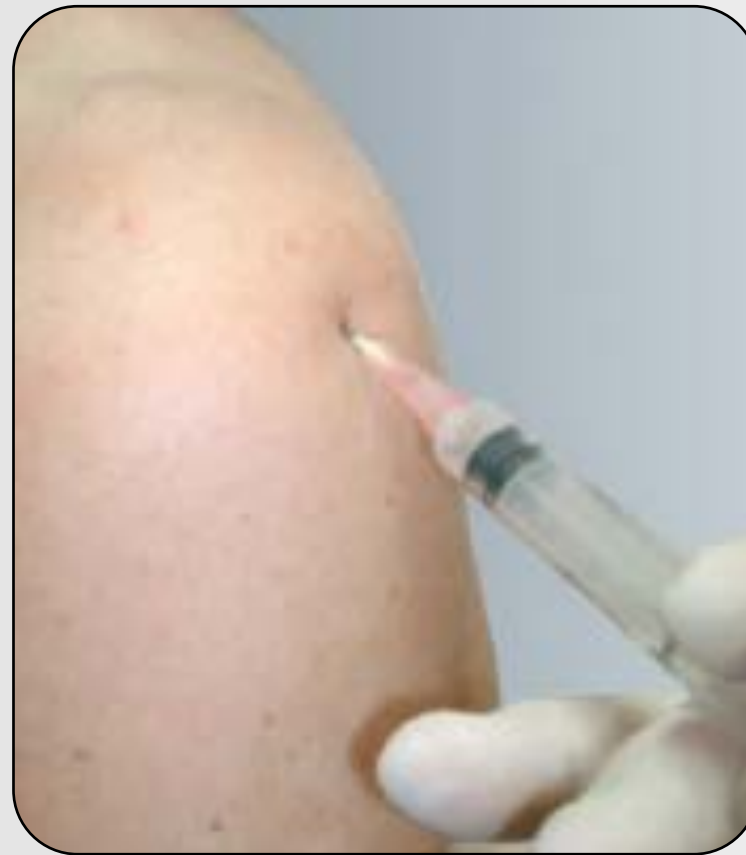- Paziente seduto con gli avambracci flessi.
- Il medico si pone dietro al paziente.
- Si cerca il bordo esterno della spina posteriore della scapola e si marca il punto di iniezione 1 cm al di sotto di esso, mantenendo la mano appoggiata sopra la spalla e il dito indice appoggiato sopra l'apofisi coracoide.
- La traiettoria dell'ago è in direzione dell'apofisi coracoide.



Articolazione gleno-omerale: via laterale



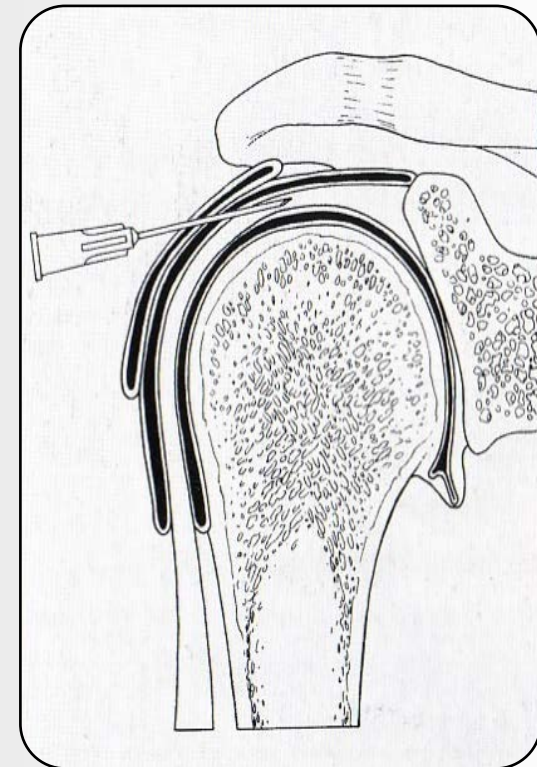
TECNICA INFILTRATIVA CORRETTA



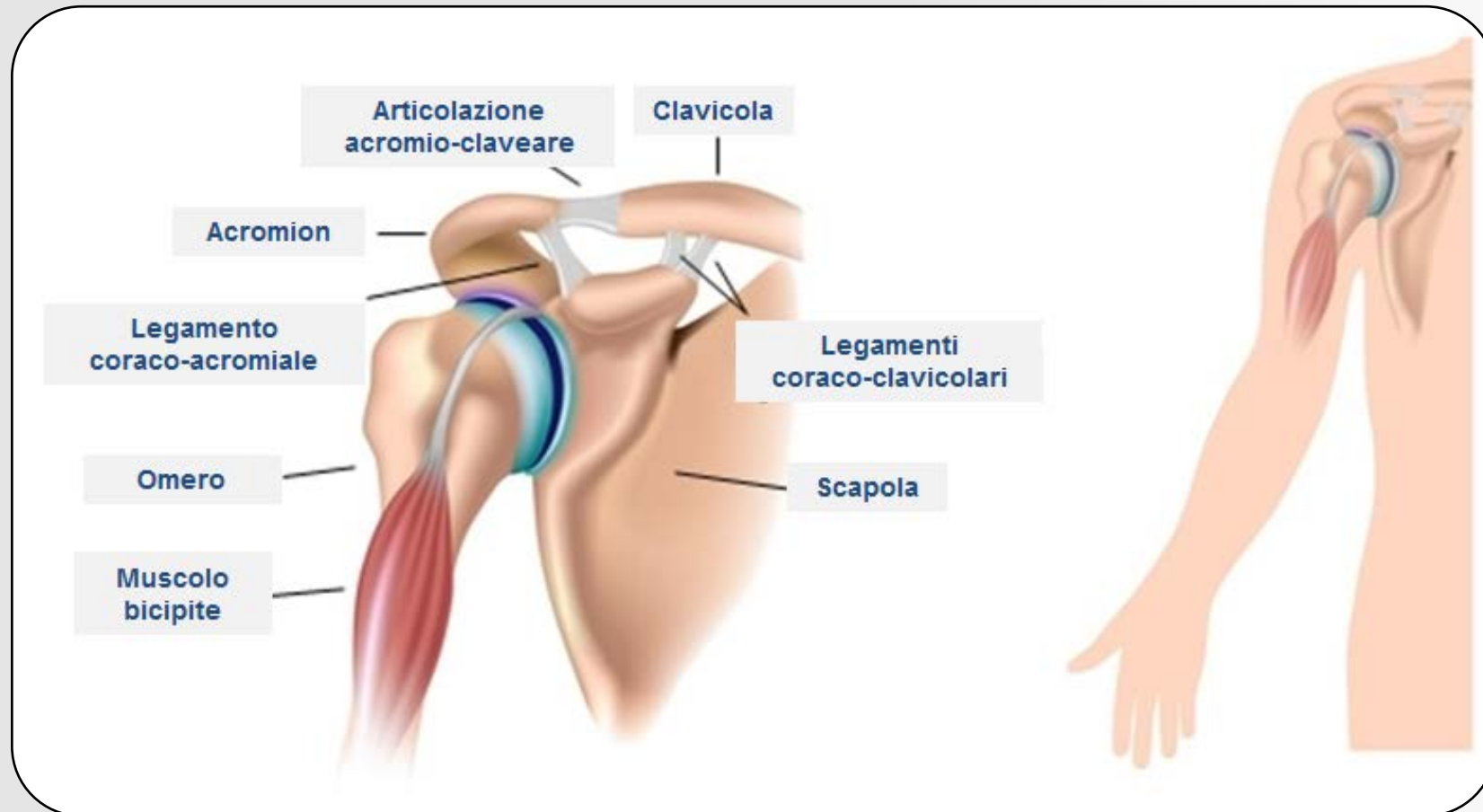
Articolazione gleno-omerale: via laterale



- Paziente seduto sul bordo del lettino con gli avambracci flessi.
- Il medico si pone di fronte alla faccia laterale della spalla.
- Si cerca il solco acromio-omerale con il pollice.
- Si imprimono al braccio dei movimenti leggeri di abduzione e si marca il punto di entrata 1 cm sotto l'acromion.
- Per infiltrare la borsa sotto-acromiale introdurre l'ago per 3 cm, mentre per infiltrare il tendine sovraspinoso occorrono 6 cm.



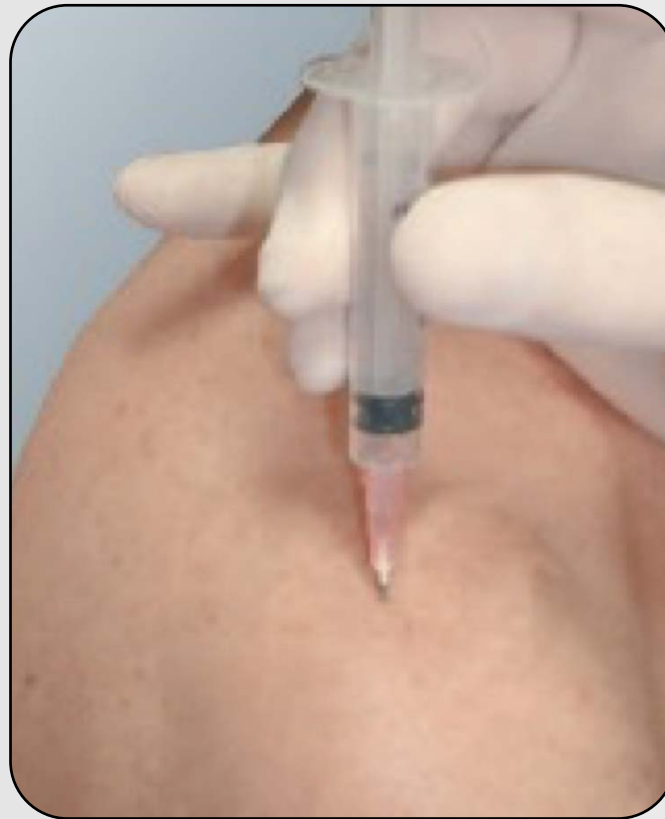
Articolazione acromio-claveare



Articolazione acromio-claveare



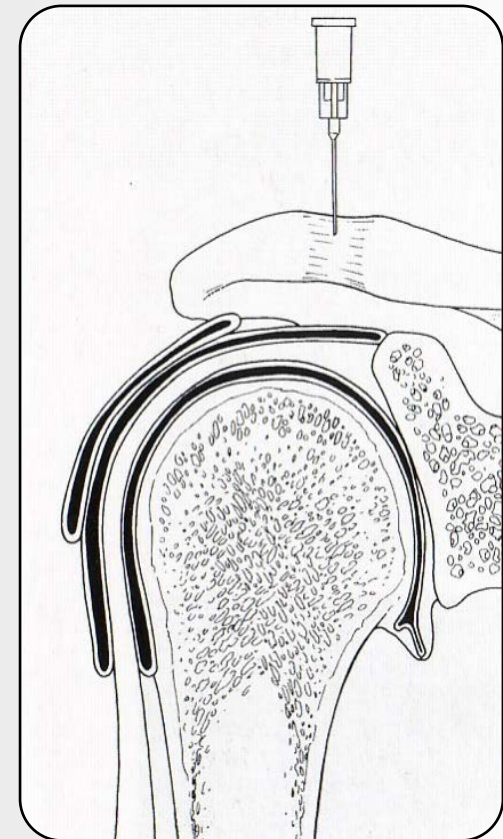
TECNICA INFILTRATIVA CORRETTA



Articolazione acromio-claveare



- Paziente seduto con il medico in posizione frontale.
- Si localizza l'interlinea articolare nella parte superiore della spalla e nel bordo esterno clavicolare.
- Si introduce l'ago verticalmente e perpendicolarmente al piano cutaneo per una profondità di circa 1 cm.



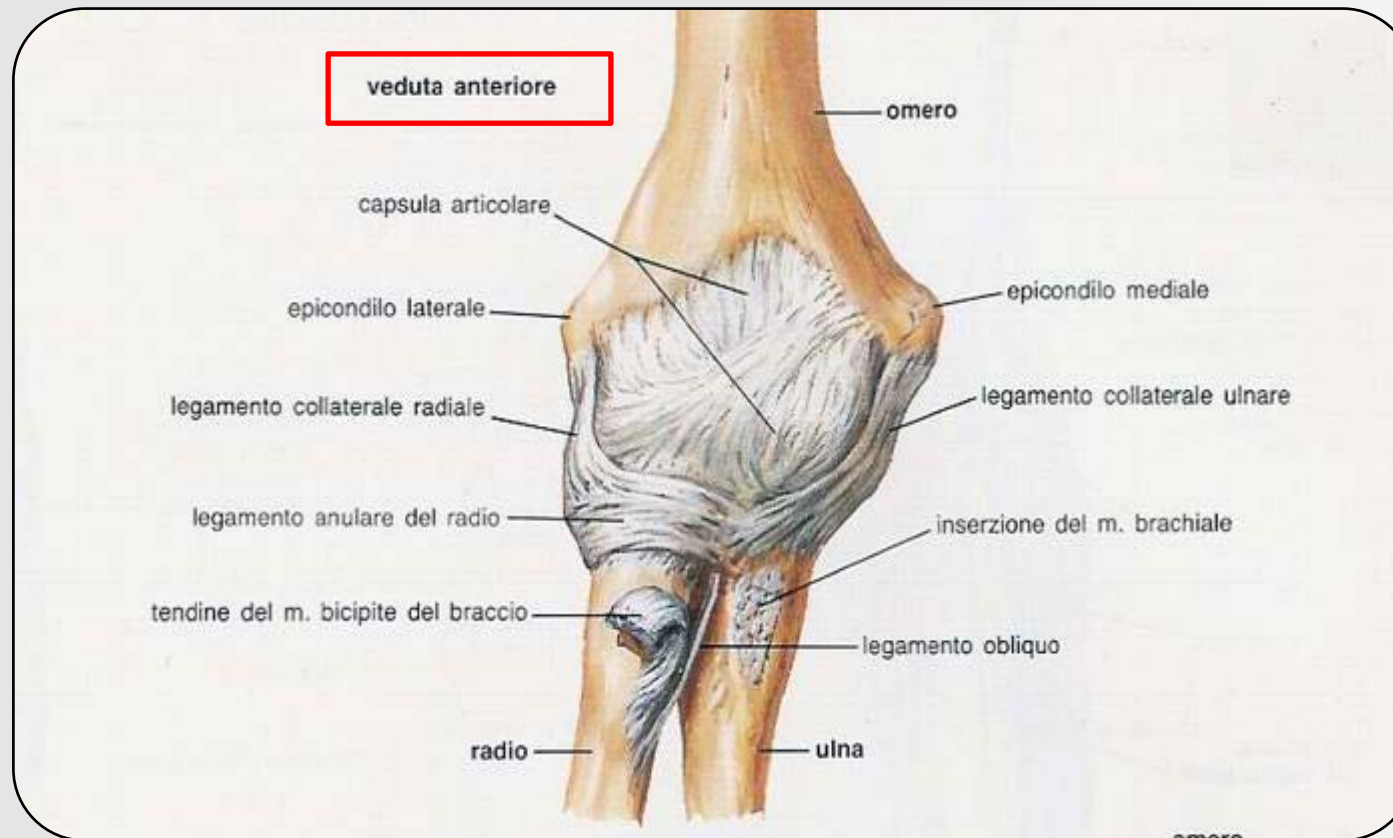Tecnica infiltrativa: arto superiore



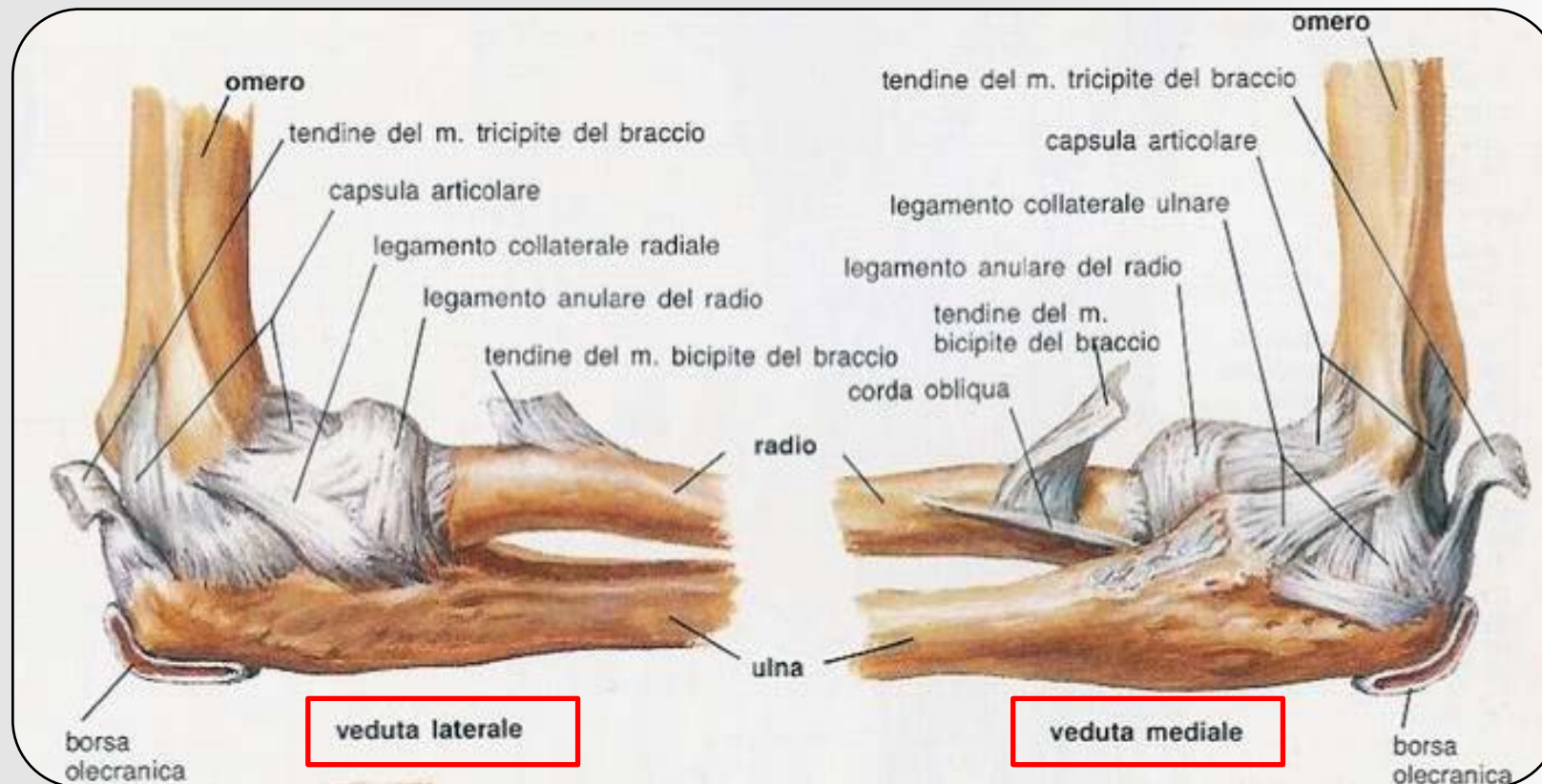
- Spalla
- **Gomito**

I prodotti che possono essere utilizzati per i trattamenti infiltrativi sono:
**ANESTETICI LOCALI, CORTICOSTEROIDI,
ACIDO IALURONICO e POLINUCLEOTIDI**

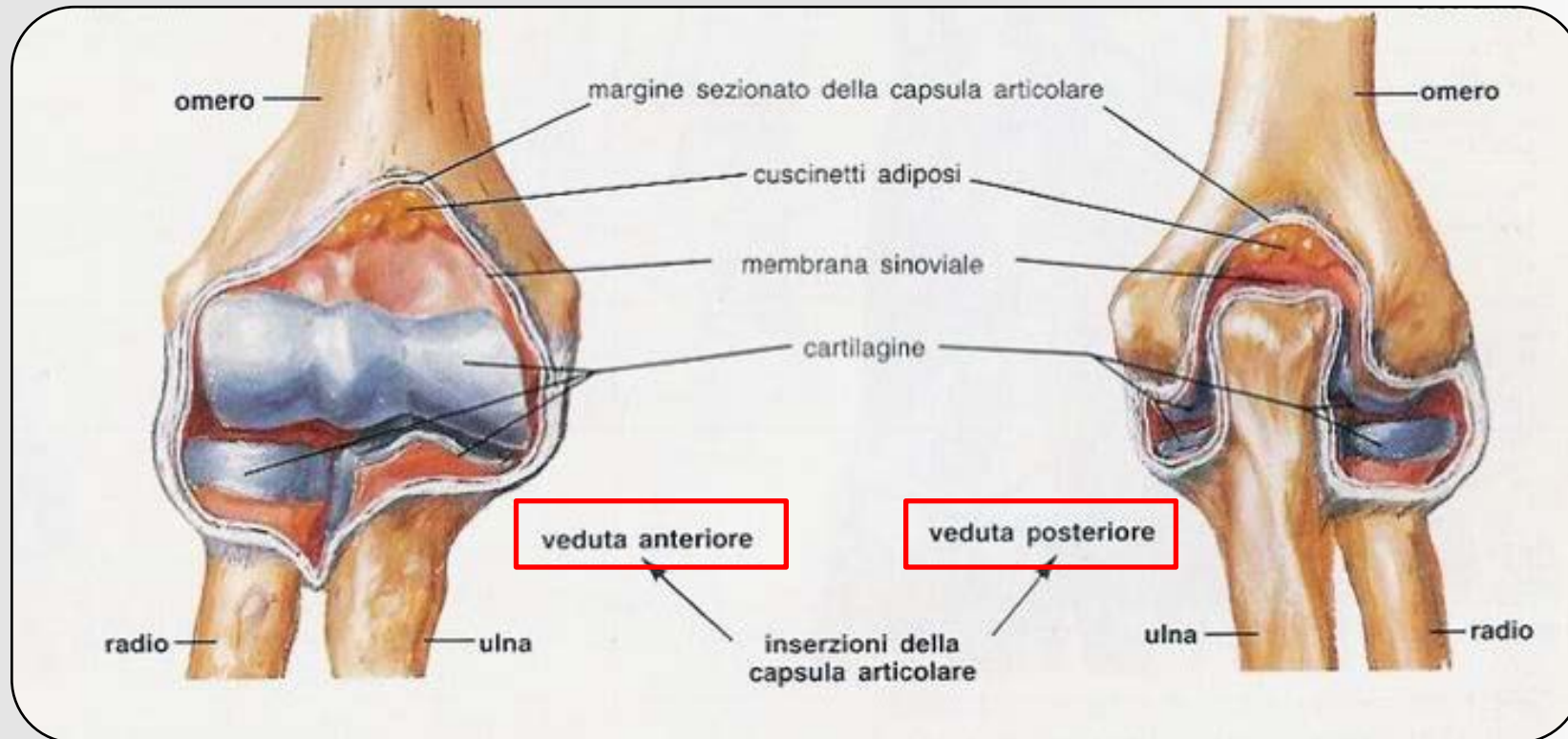
Anatomia del gomito: articolazione e legamenti



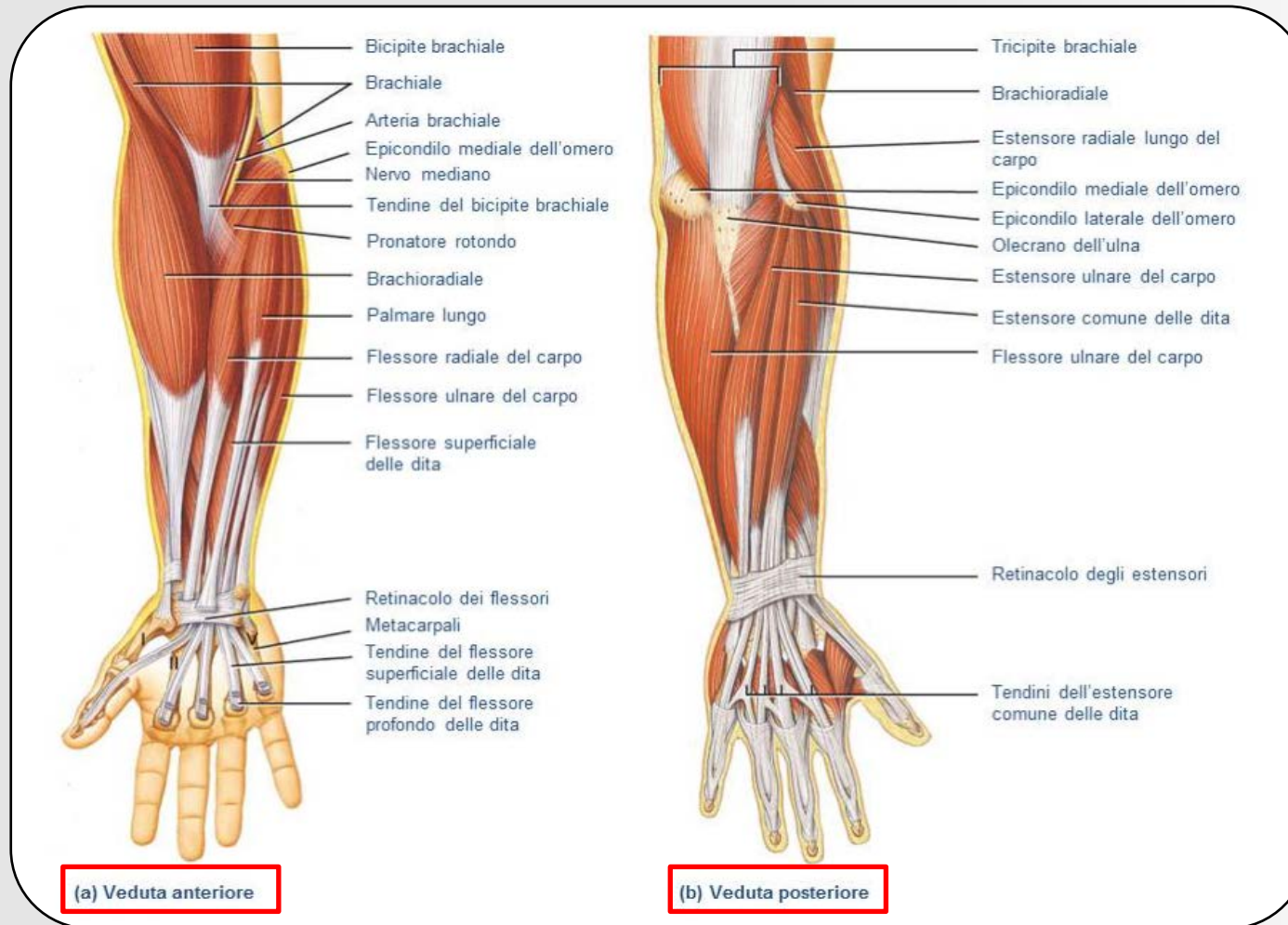
Anatomia del gomito: articolazione e legamenti



Anatomia del gomito: articolazione e legamenti



Anatomia del gomito: muscolatura

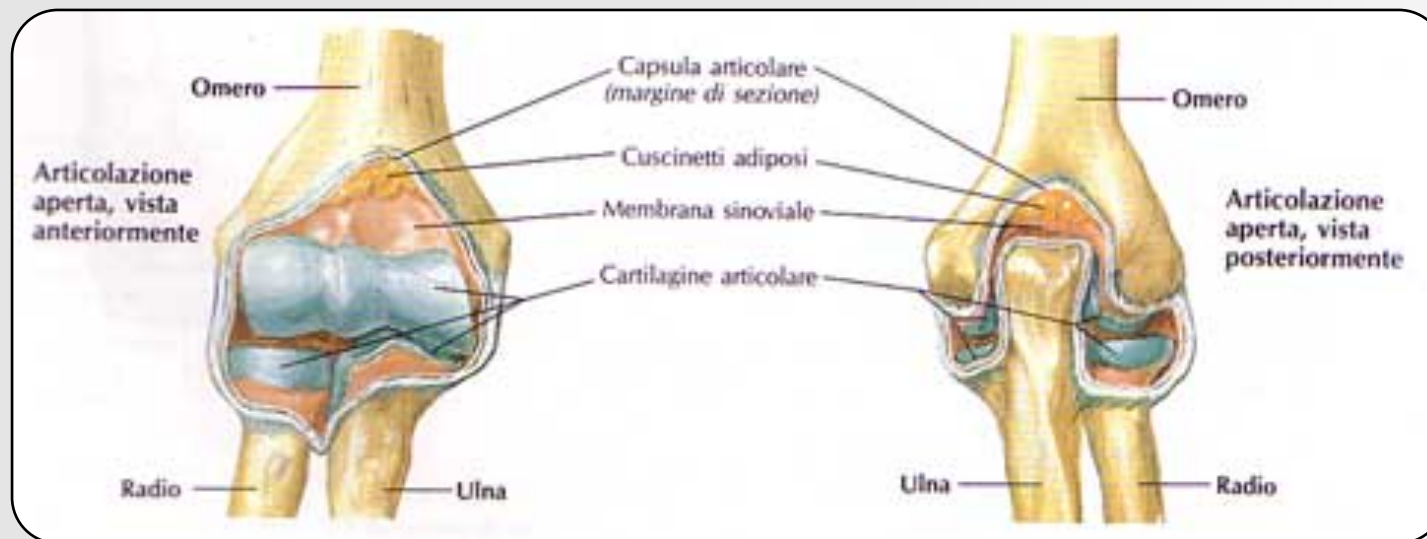


Tecnica infiltrativa : struttura aggredibile



Articolazione omero-radiale

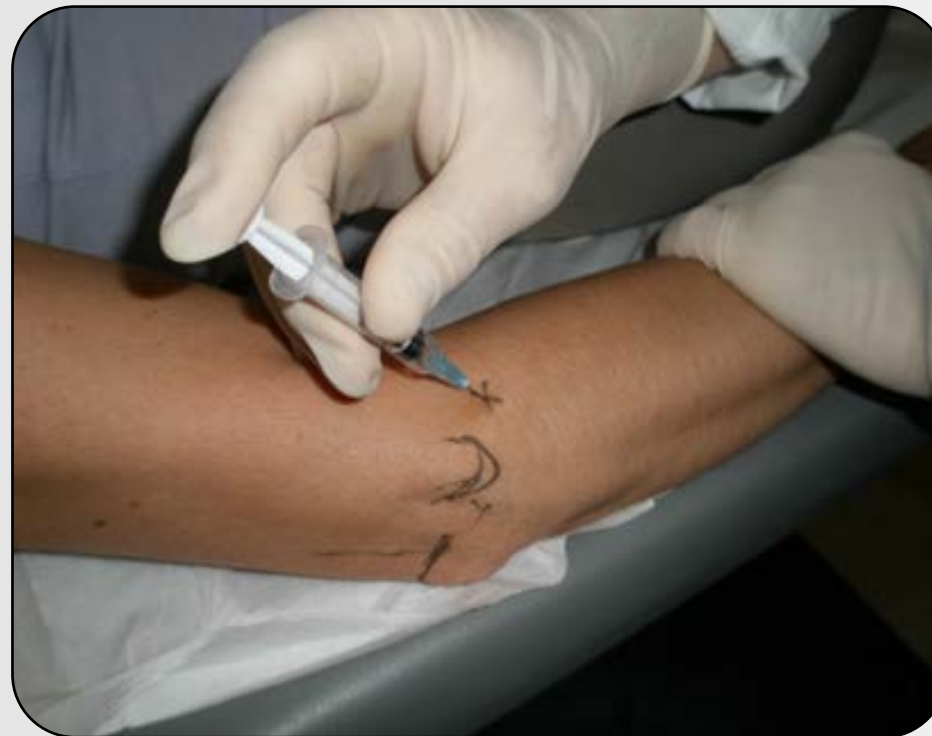- Via laterale
- Via posteriore



Articolazione omero-radiale: Via laterale



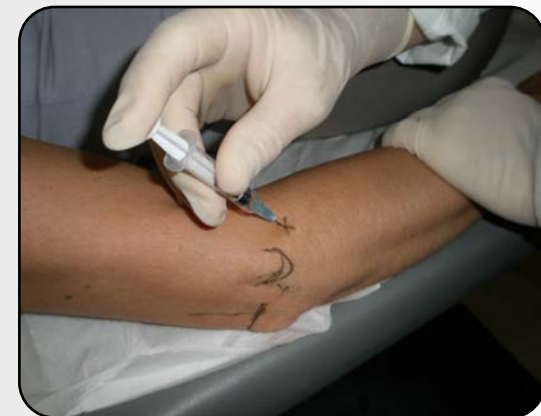TECNICA INFILTRATIVA CORRETTA



Articolazione omero-radiale: via laterale



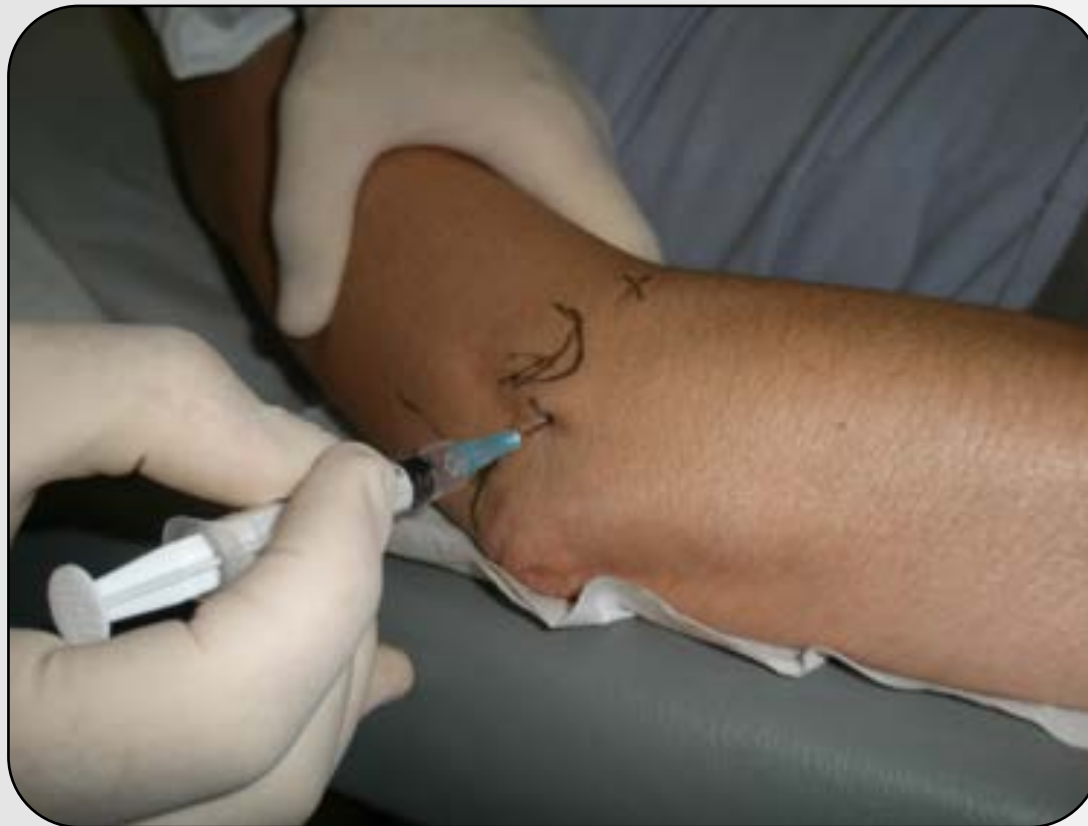- Paziente seduto con il gomito in flessione e l'avambraccio sopra un supporto, con il medico posizionato lateralmente.
- Si localizza la testa del radio nella faccia esterna del gomito e si delimita l'interlinea omero-radiale attraverso un movimento di prono-supinazione della mano.
- La traiettoria dell'ago è tangenziale all'articolazione.
- La mancata resistenza nell'iniettare il prodotto conferma che si è dentro la cavità articolare.



Articolazione omero-radiale: Via posteriore



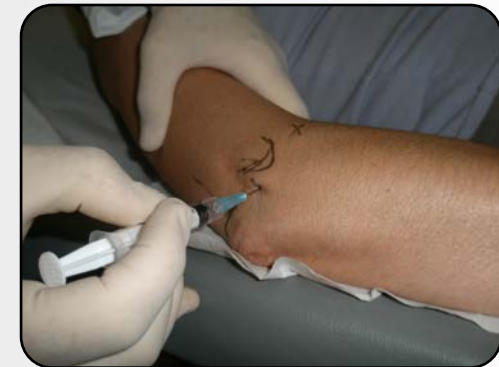TECNICA INFILTRATIVA CORRETTA



Articolazione omero-radiale: Via posteriore



- Paziente seduto con il gomito in flessione e l'avambraccio sopra un supporto, con il medico posizionato posteriormente.
- Si cerca la fossa sub-olecranica nella parte posteriore del gomito. La sua localizzazione si realizza facendo fare al gomito dei leggeri movimenti di flesso-estensione e si marca il punto di iniezione.
- La direzione dell'ago è perpendicolare al piano cutaneo.



Tecnica infiltrativa: arto inferiore

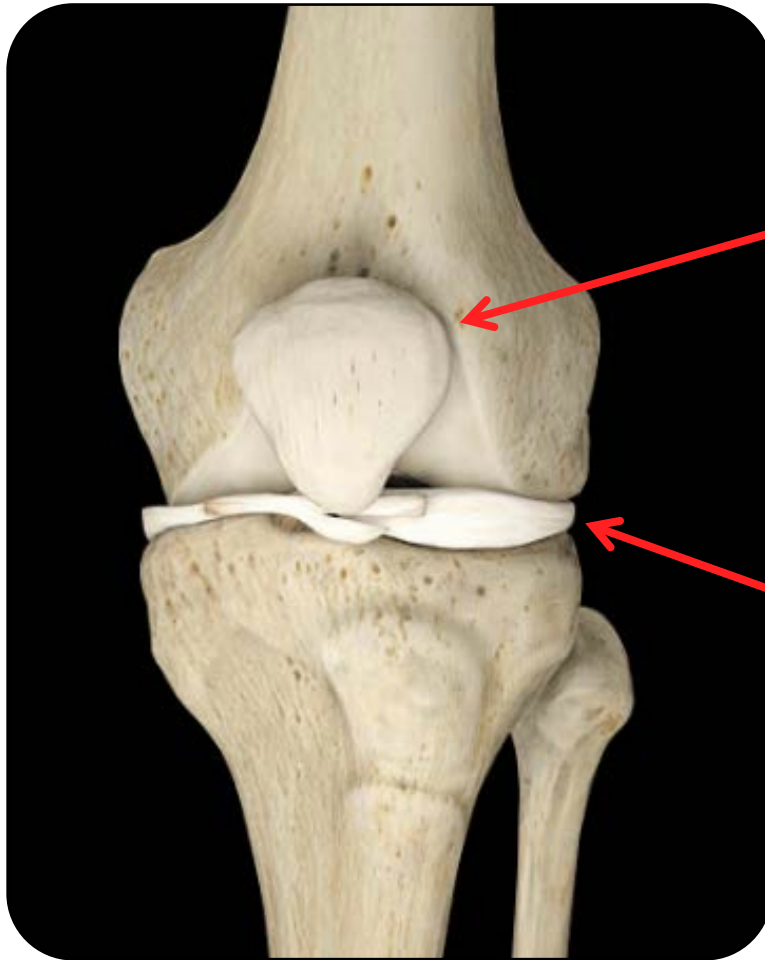
- **Ginocchio**

- Caviglia

- Piede

I prodotti che possono essere utilizzati per i trattamenti infiltrativi sono:
**ANESTETICI LOCALI, CORTICOSTEROIDI,
ACIDO IALURONICO e POLINUCLEOTIDI**

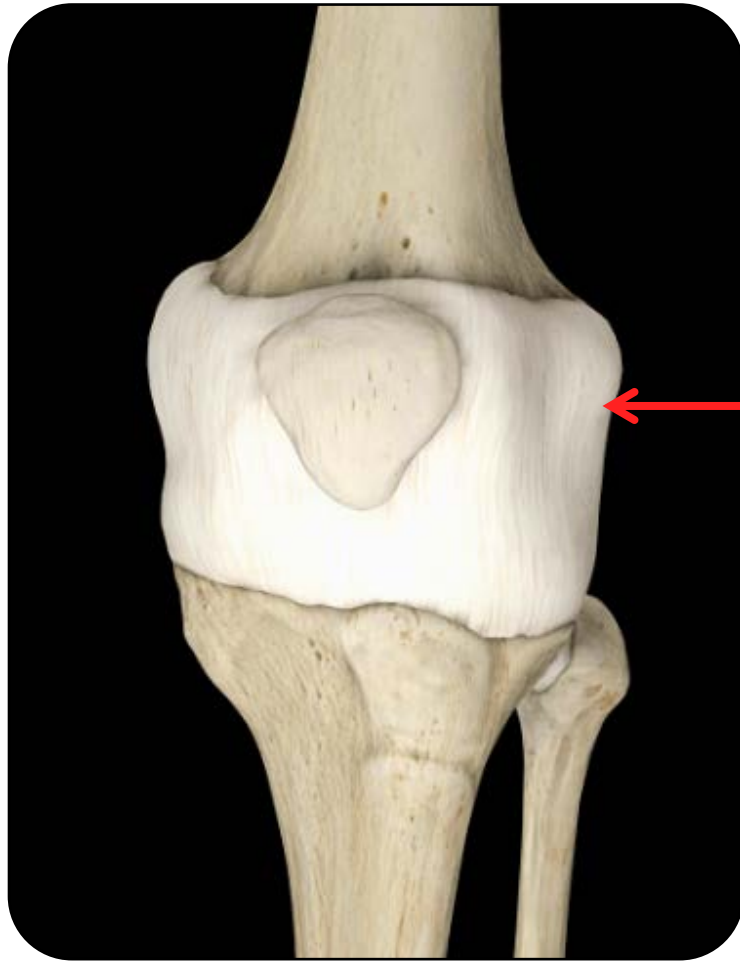
Anatomia del ginocchio: strutture osteo-articolari



ROTULA

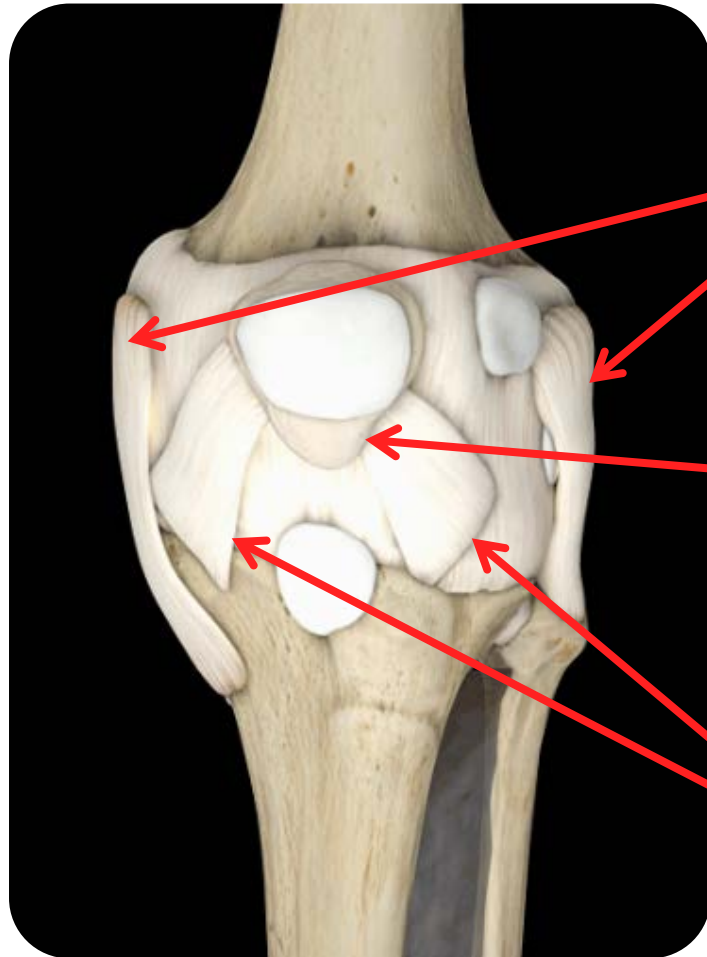
MENISCHI

Anatomia del ginocchio: strutture osteo-articolari



CAPSULA ARTICOLARE

Anatomia del ginocchio: strutture osteo-articolari

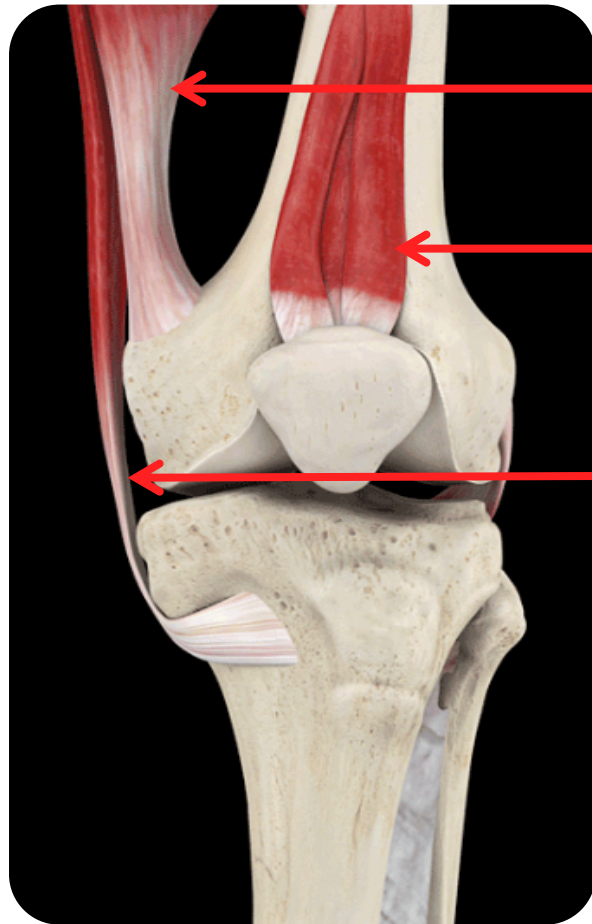


LEGAMENTI COLLATERALI

ROTULA

LEGAMENTI ALARI

Anatomia del ginocchio: strutture muscolari

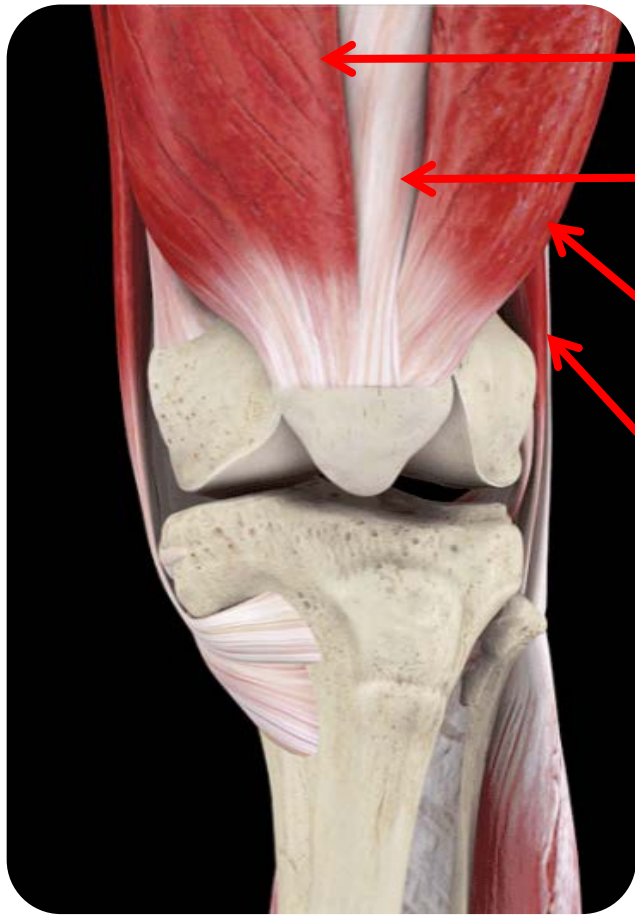


GRANDE ADDUTTORE

RETTO FEMORALE

SARTORIO

Anatomia del ginocchio: strutture muscolari



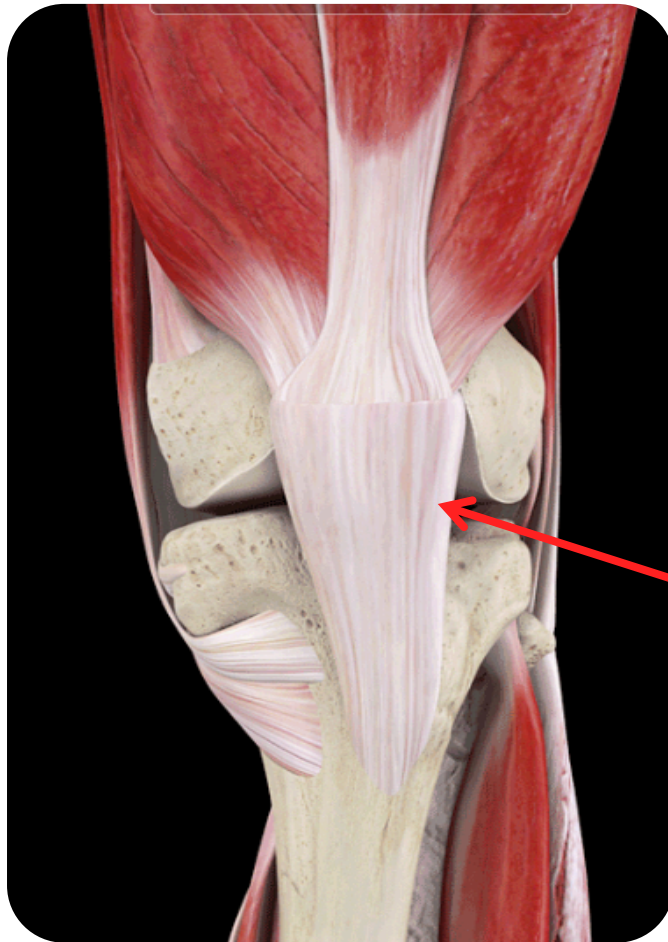
VASTO MEDIALE

RETTO ANTERIORE

VASTO LATERALE

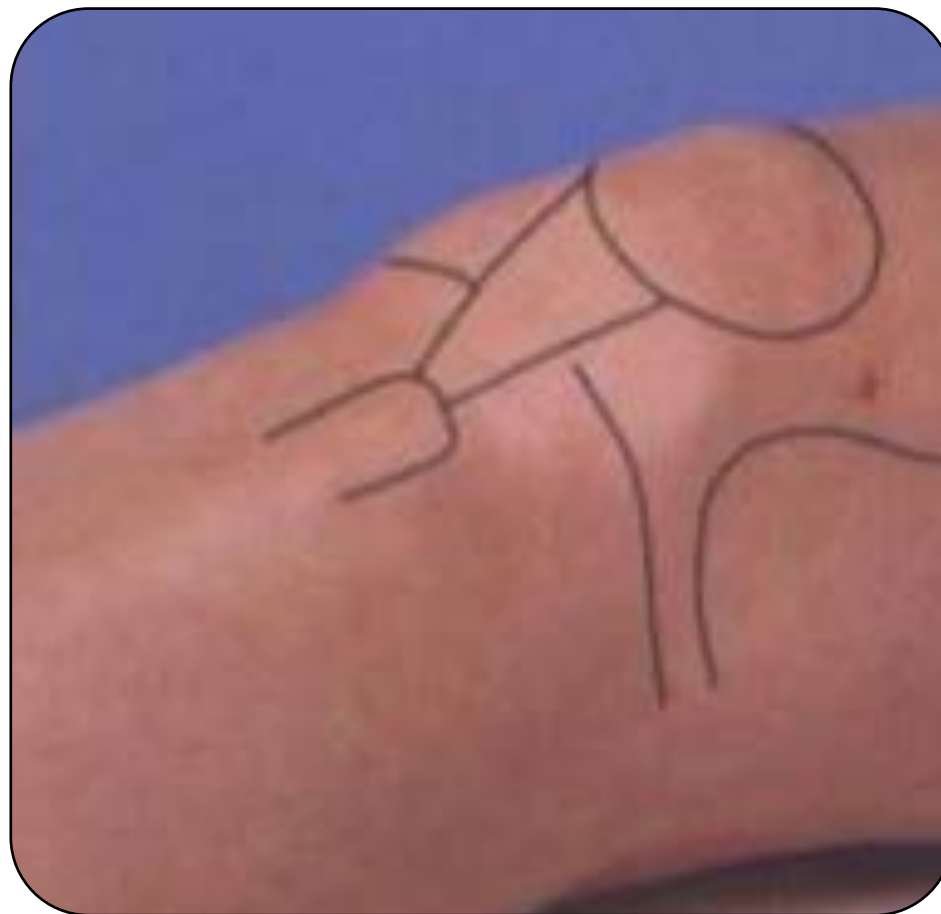BICIPITE FEMORALE

Anatomia del ginocchio: strutture muscolari



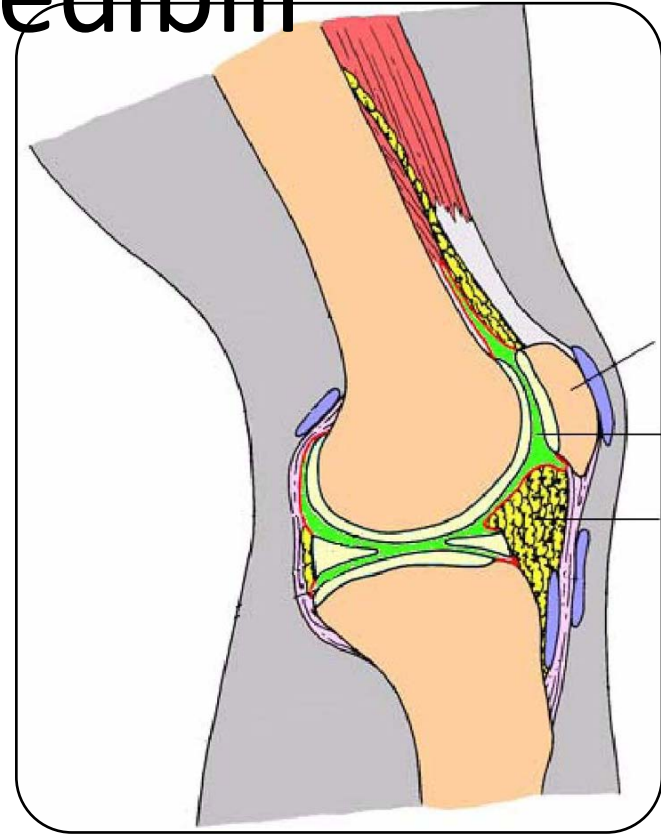
TENDINE ROTULEO

Tecnica infiltrativa: marcatura dei reperi anatomici



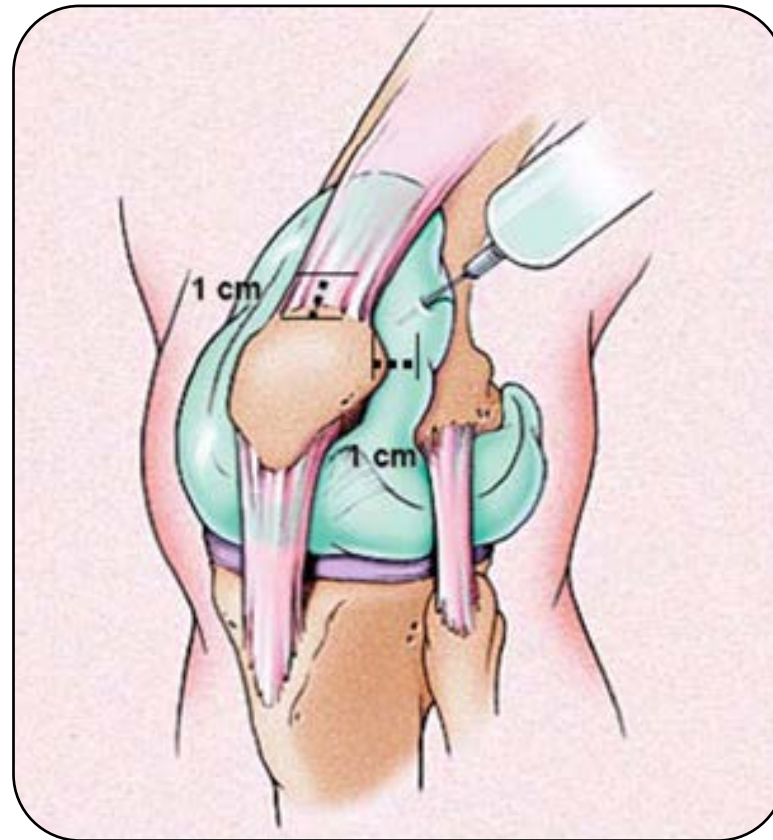
Tecnica infiltrativa: strutture aggredibili

- Spazio articolare
 - Accesso sovrarotuleo
 - Accesso laterale
 - 2 accessi sottorotulei
- Borsa anserina o della zampa d'oca
- Borsa prepatellare
- Bandelletta ileotibiale
- Cisti poplitea



Spazio articolare: accesso sovrarotuleo

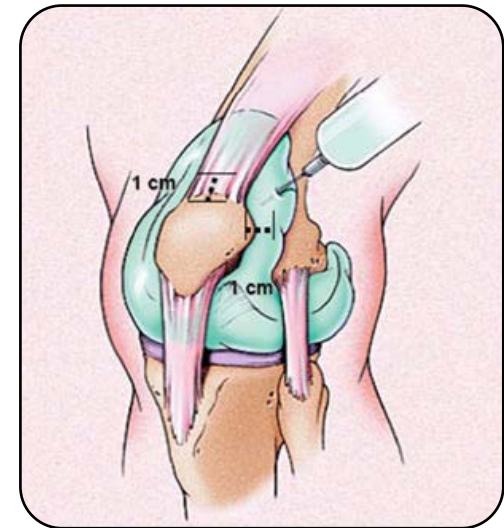
- TECNICA INFILTRATIVA CORRETTA



*Particolarmente
indicato per
eseguire
artrocentesi
sia in casi post-
traumatici che in
casi infiammatori*

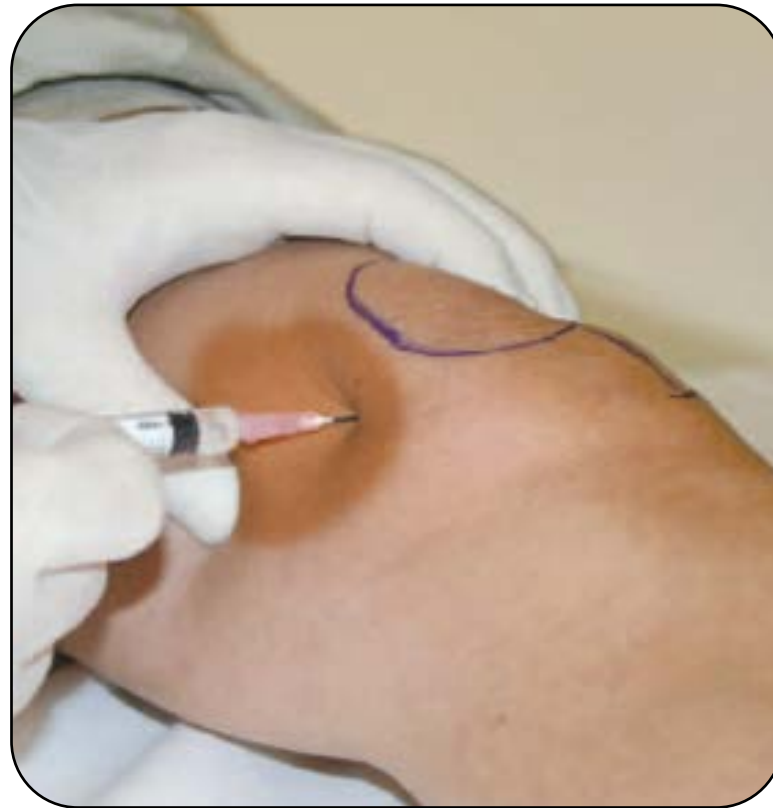Spazio articolare: accesso sovrarotuleo

- Paziente supino.
- Ginocchio esteso.
- Rilassamento del quadricipite e ballottamento della rotula.
- Identificazione del margine superiore e laterale della rotula.
- Puntura a 1 cm al di sopra e a 1 cm lateralmente o medialmente ai margini della rotula.
- Introduzione profonda dell'ago con inclinazione di 30° in direzione del margine posteriore della rotula.
- Aspirazione del liquido sinoviale.



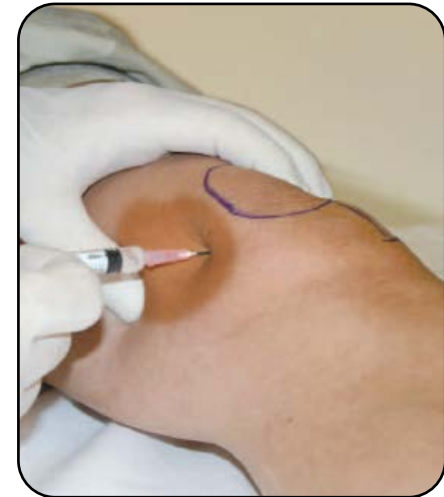Spazio articolare: accesso laterale

- TECNICA INFILTRATIVA CORRETTA

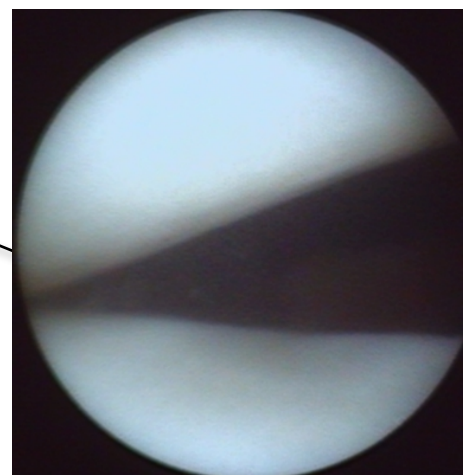
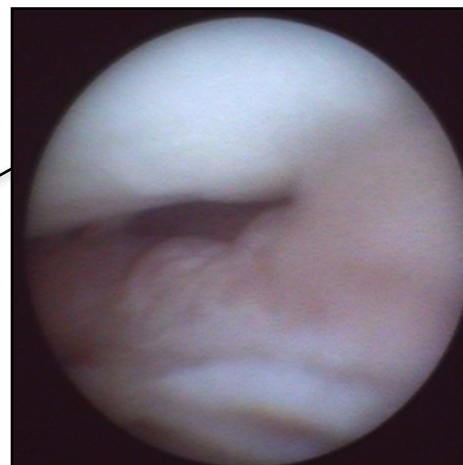
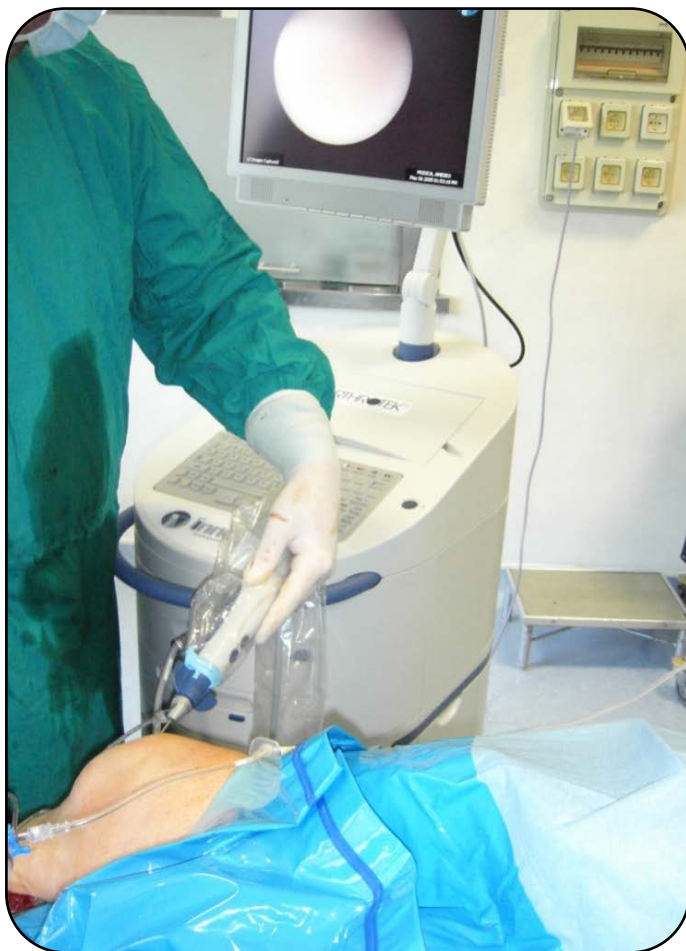

Spazio articolare: accesso laterale

- Paziente supino.
- Ginocchio flesso di 10-20°
- Identificazione dello spazio femoro-tibiale mediante flesso-estensione del ginocchio.
- Identificazione del margine laterale della rotula e dello spazio femoro-rotuleo mediante spostamento laterale (lussazione) della rotula.
- Puntura tra rotula e femore a livello del 1/3 superiore della rotula.
- Introduzione dell'ago con inclinazione di 30° verso il basso e verso la parte posteriore della rotula.
- Aspirazione del liquido sinoviale e/o iniezione del farmaco.

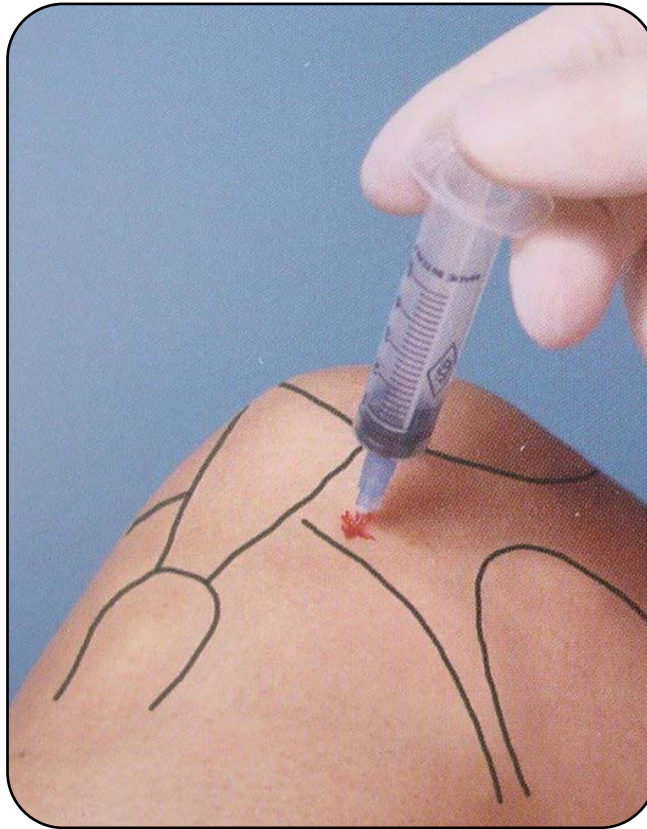


Visione intra-articolare per via laterale con *Inner-view*



Spazio articolare: Accesso anteriore sottorotuleo

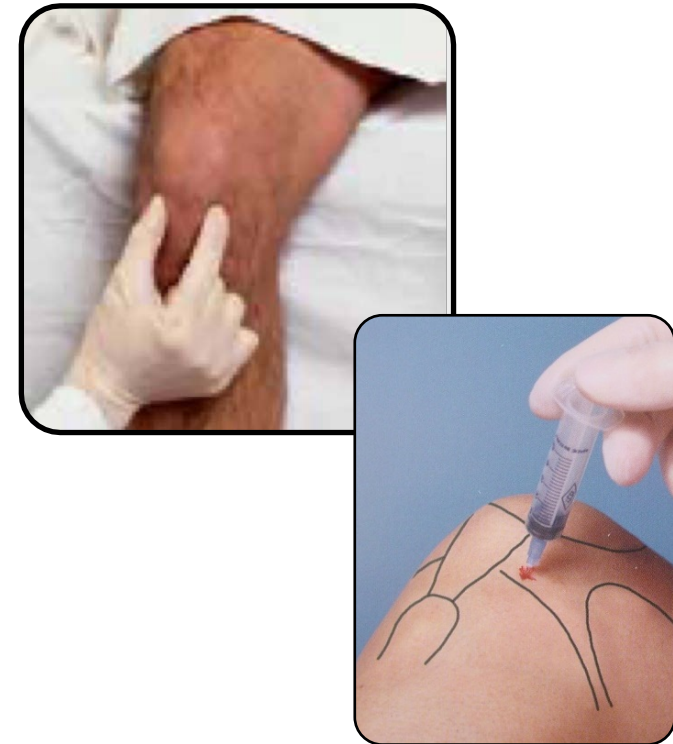
- TECNICA INFILTRATIVA CORRETTA



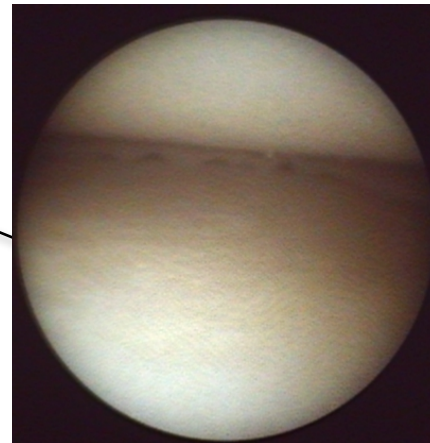
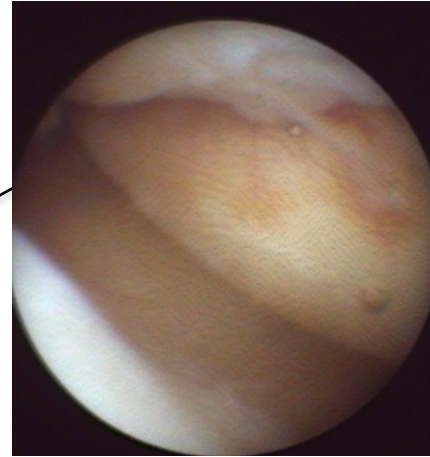
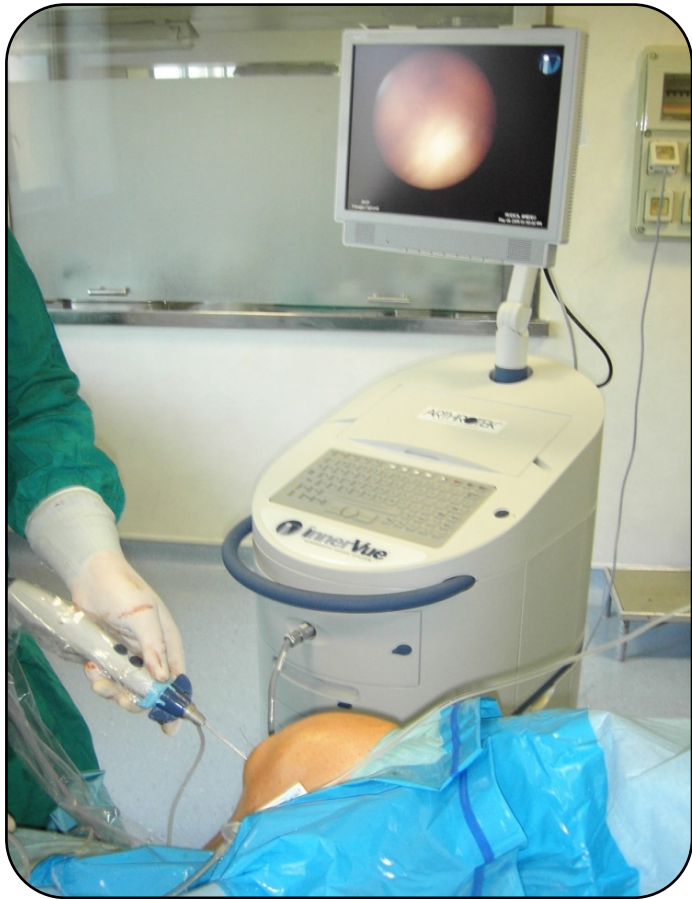Spazio articolare:

Accesso anteriore sottorotuleo

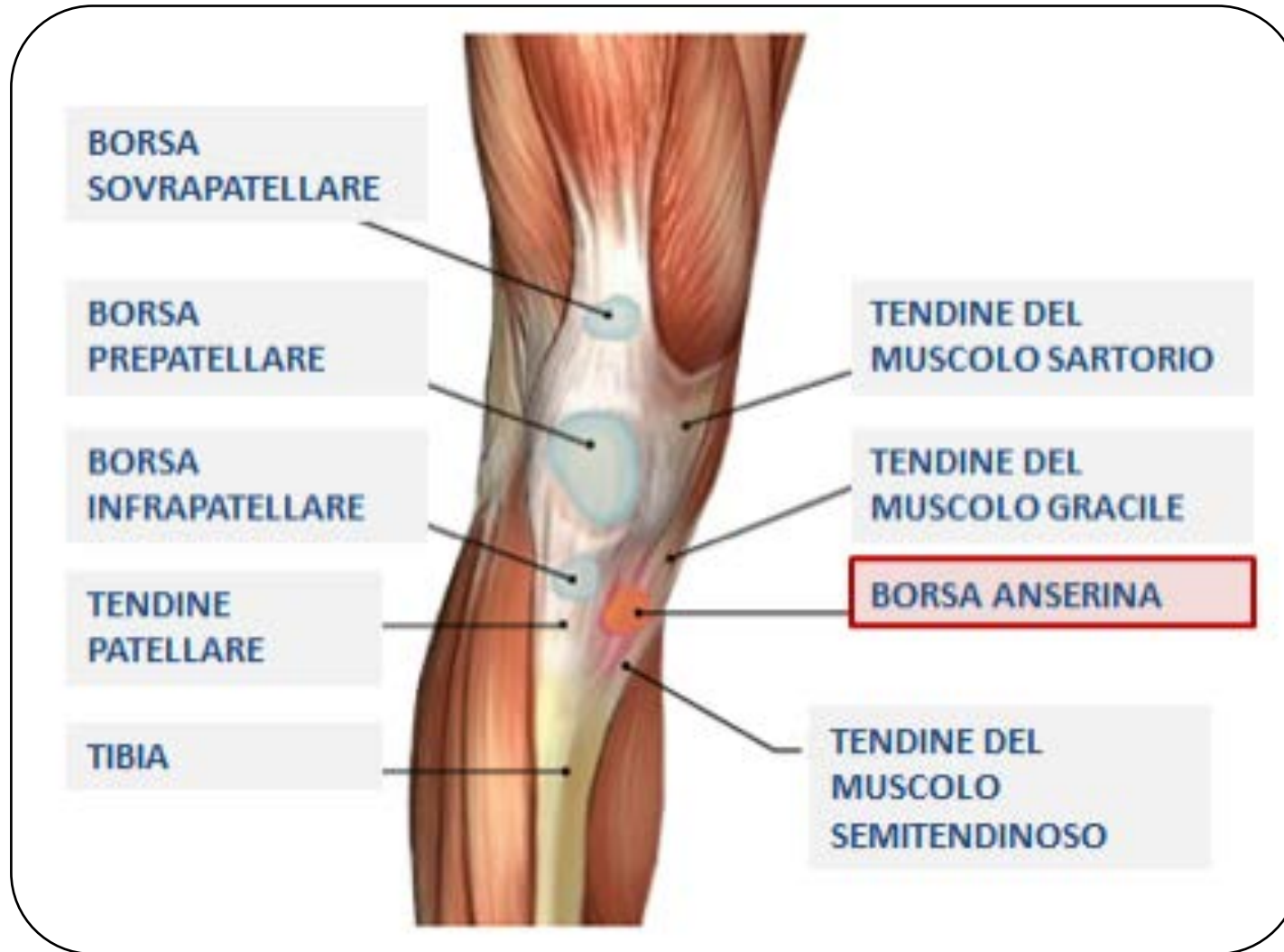- Paziente supino di fronte al medico o seduto.
- Ginocchio flesso di 90°.
- Identificazione del tendine rotuleo mediante palpazione.
- Identificazione del margine anteriore del piatto tibiale.
- Puntura laterale o mediale al tendine rotuleo, 1 cm al di sopra del piatto tibiale.
- Introduzione dell'ago parallelo alla superficie articolare della tibia.
- Iniezione del farmaco.



Visione intra-articolare per via sottorotulea antero-laterale con Inner-view

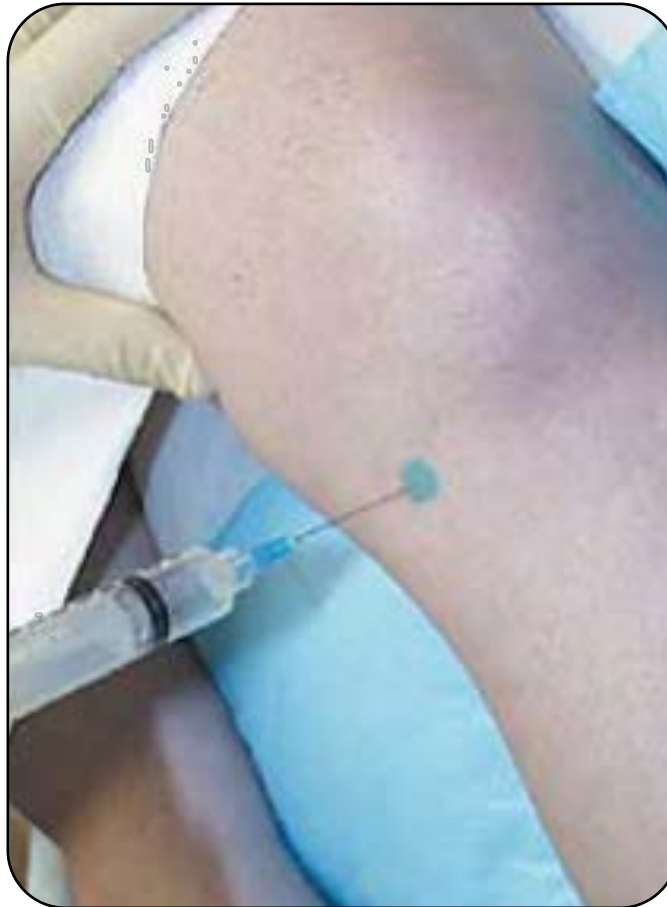

Borsa anserina (zampa d'oca)



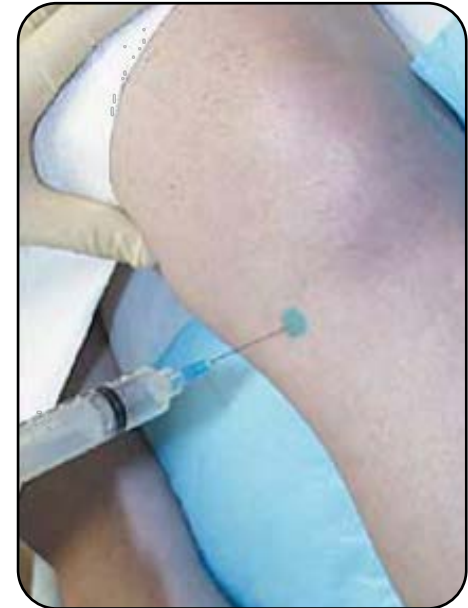Borsa anserina (zampa d'oca)

- TECNICA INFILTRATIVA CORRETTA

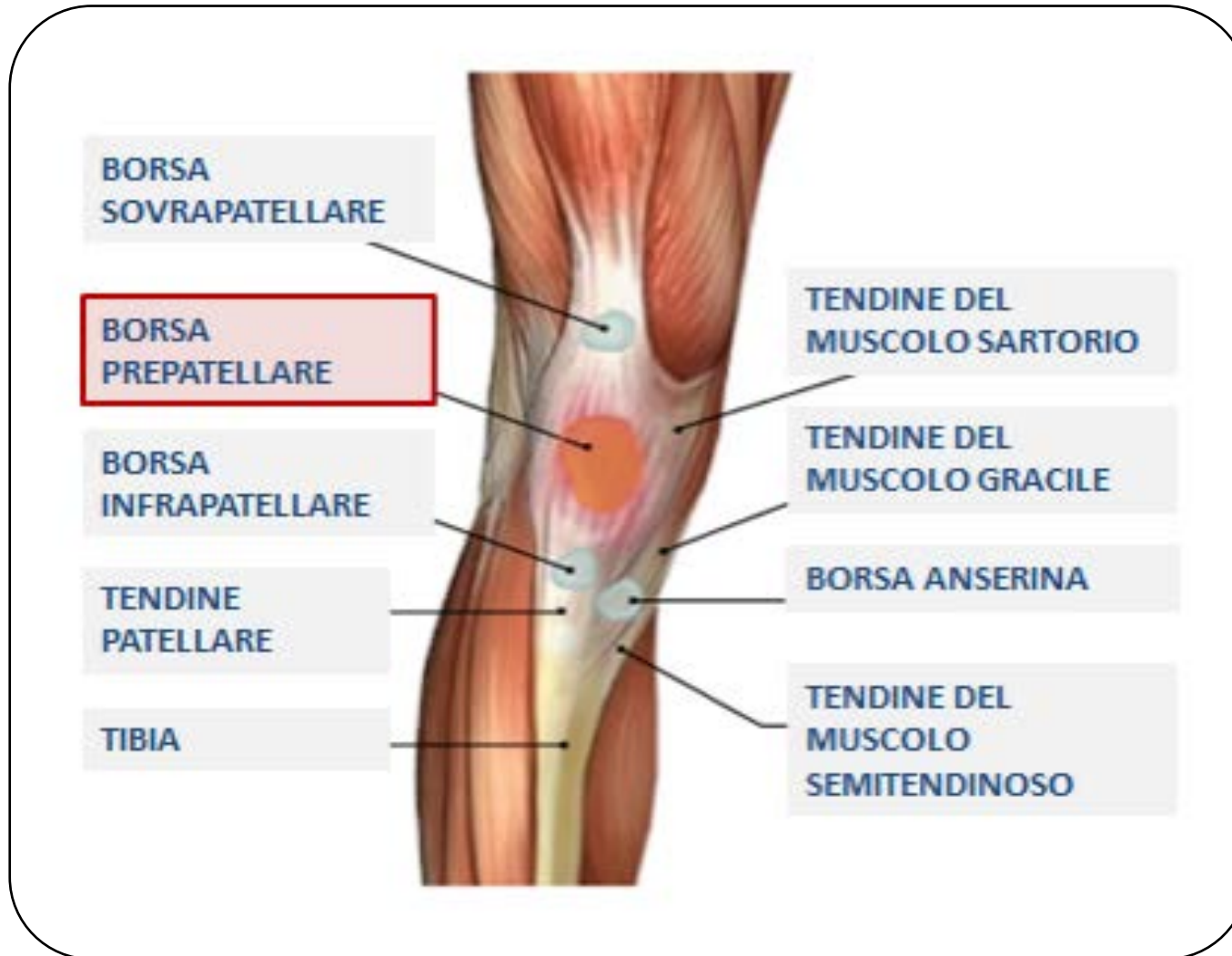

Borsa anserina (zampa d'oca)

- Paziente supino.
- Ginocchio flesso di 30° e anca extra-ruotata.
- Identificazione della zona di massima sofferenza in corrispondenza del tendine del muscolo semitendinoso a livello della zampa d'oca.
- Puntura perpendicolare alla tibia in corrispondenza del punto di maggiore sofferenza.
- Introduzione dell'ago fino a raggiungere l'osso della tibia.
- Estrazione dell'ago per 2-3 mm e iniezione del farmaco.

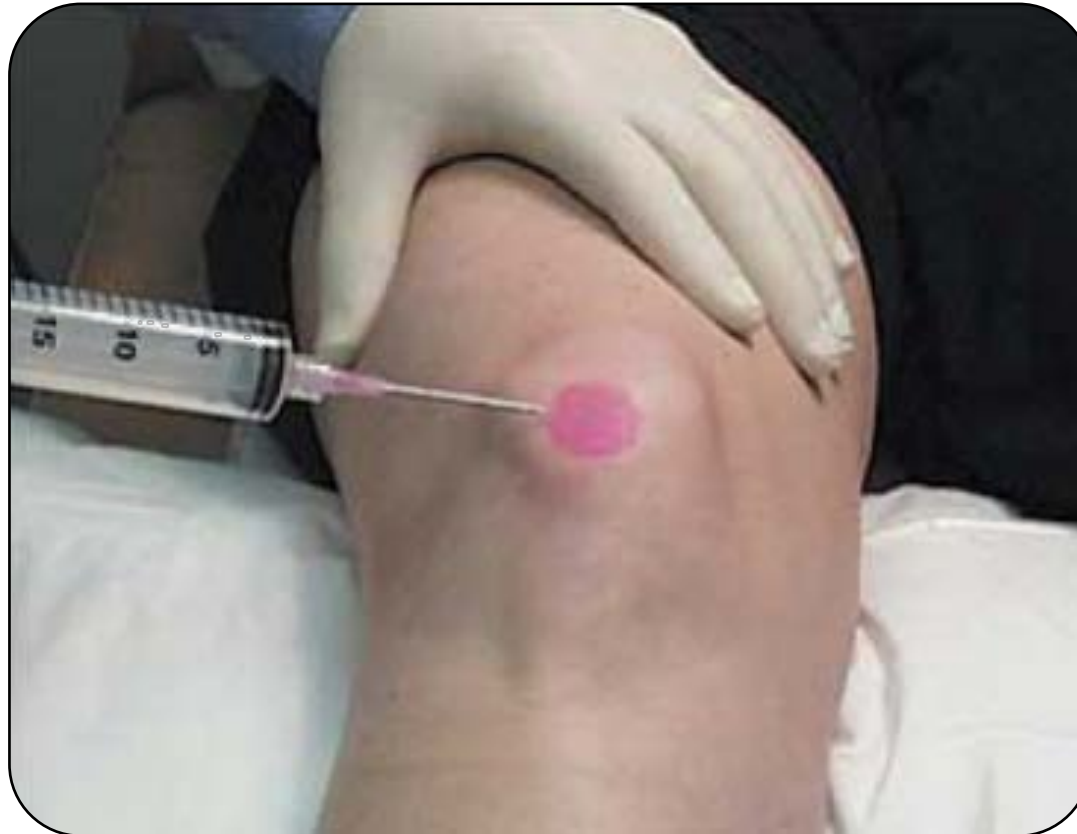

Borsa prerotulea (o prepatellare)



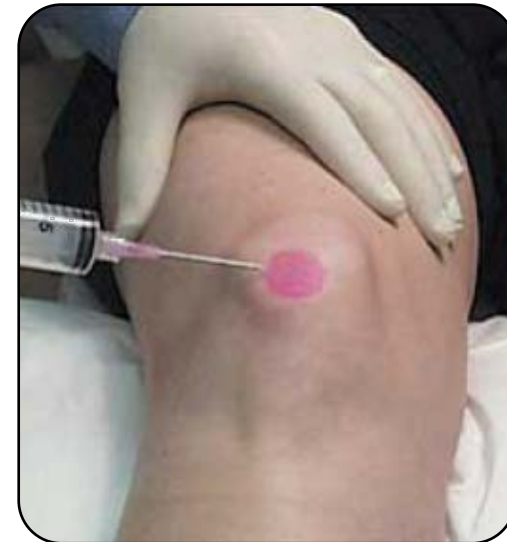Borsa prerotulea (o prepatellare)

- TECNICA INFILTRATIVA CORRETTA

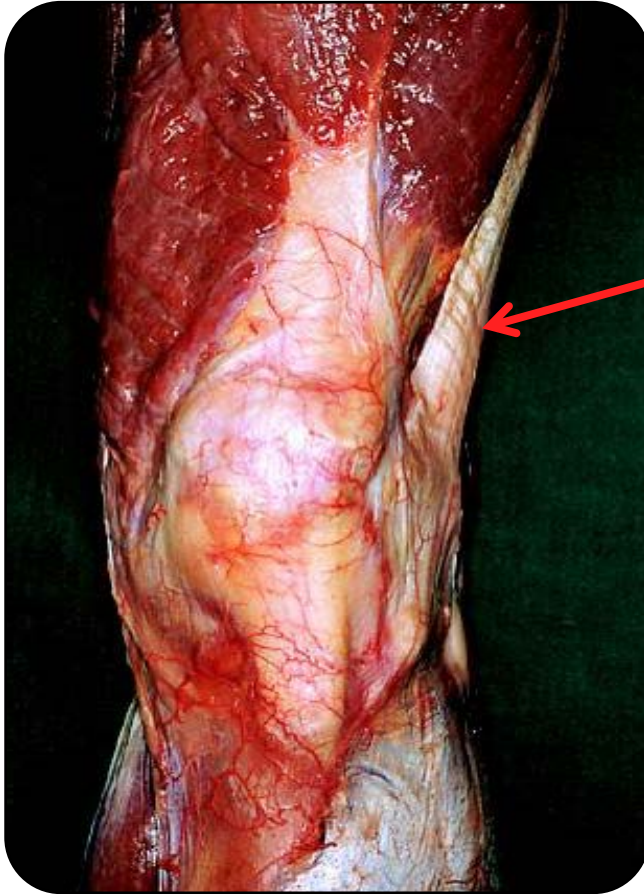


Borsa prerotulea (o prepatellare)

- Paziente supino.
- Ginocchio flesso di 45° sostenuto da un supporto.
- Identificazione dei margini della tumefazione.
- Puntura in corrispondenza del margine superiore della tumefazione.
- Introduzione dell'ago verso il basso con andamento tangenziale alla rotula.
- Aspirazione del liquido e/o iniezione del farmaco.

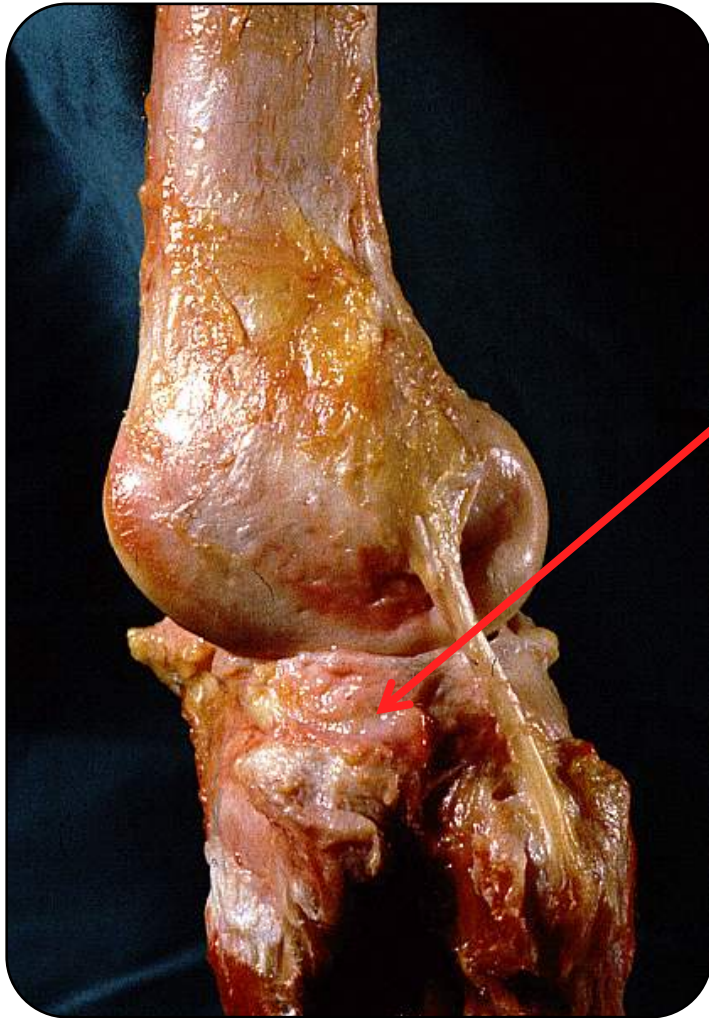


Bandelletta ileotibiale



- La bandelletta
- ileotibiale ha origine dal margine laterale della cresta iliaca e si inserisce in prossimità del margine del condilo laterale

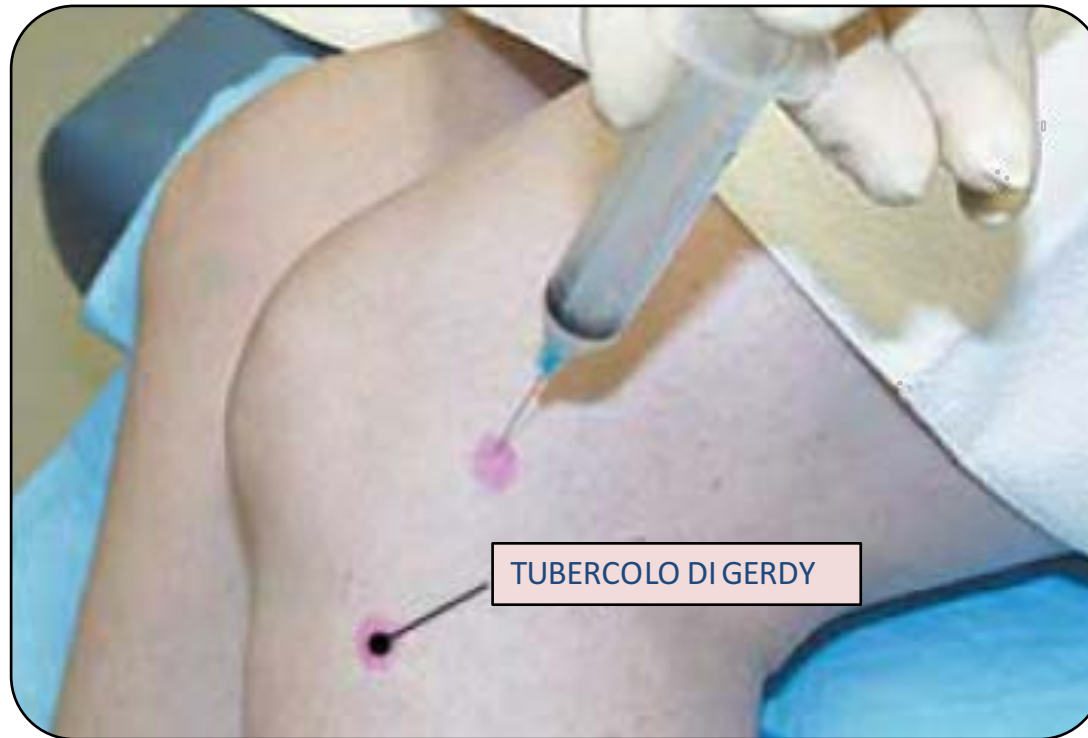
Bandelletta ileotibiale



- Il tubercolo laterale della tibia (tubercolo di Gerdy) è una prominenza in prossimità del margine anteriore del condilo laterale e si palpa appena di fianco alla porzione distale del tendine rotuleo

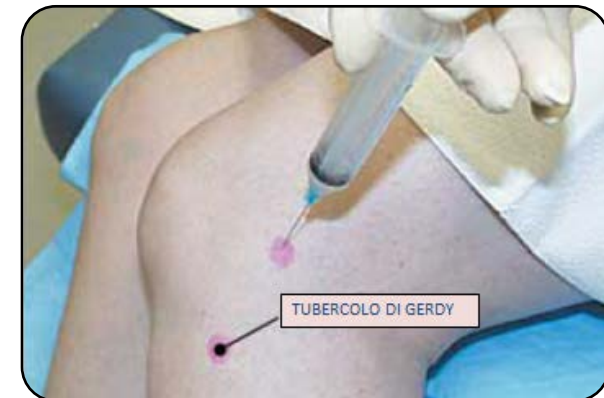Bandelletta ileotibiale

- TECNICA INFILTRATIVA CORRETTA

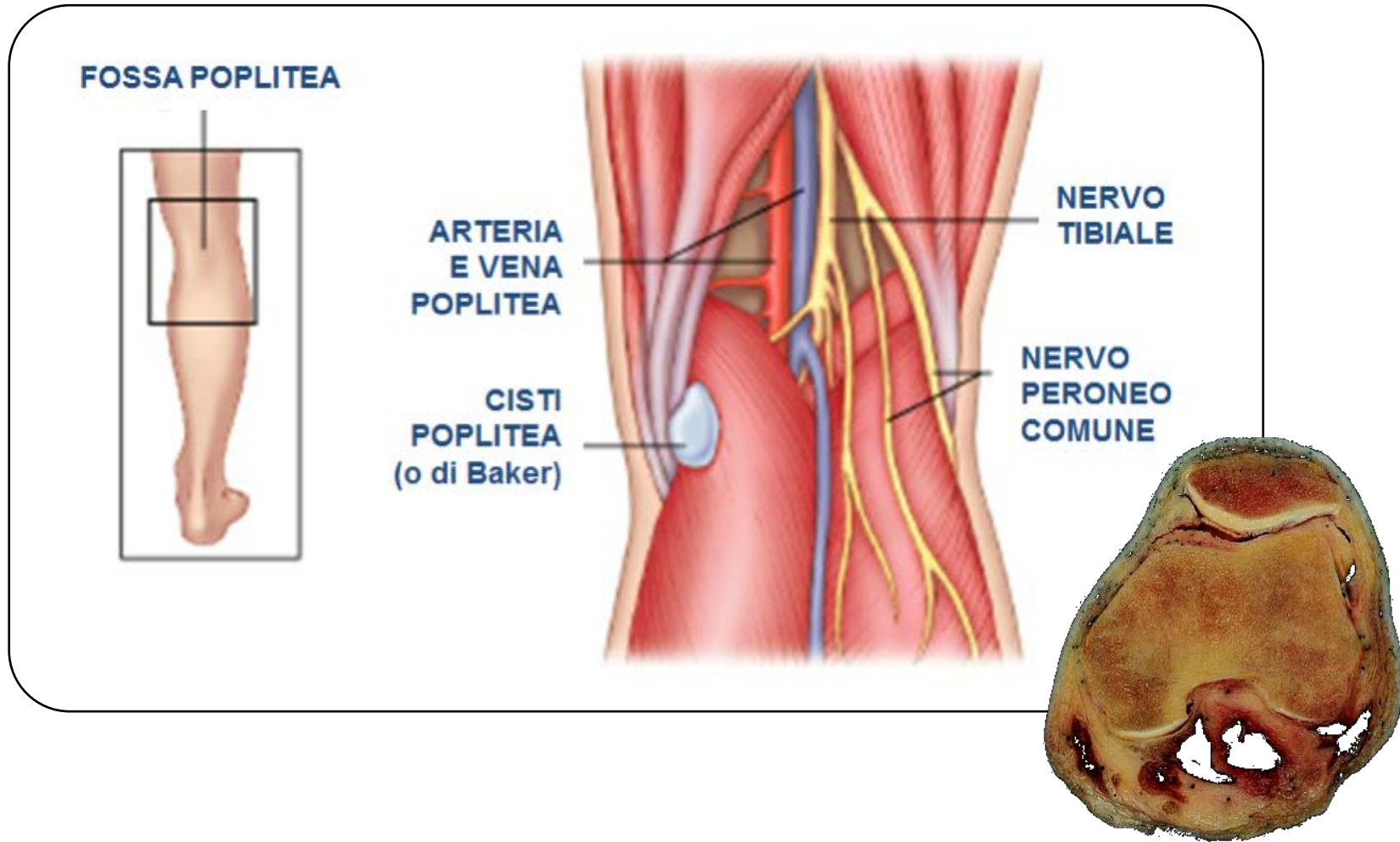


Bandelletta ileotibiale

- Paziente in decubito laterale.
- Ginocchio flesso di 30°
- Identificazione del tubercolo laterale della tibia (tubercolo di Gerdy).
- Identificazione del punto di maggior sofferenza.
- Puntura perpendicolare alla tibia
- Introduzione dell'ago fino a raggiungere l'osso.
- Estrazione dell'ago per 2-3 mm e iniezione del farmaco.

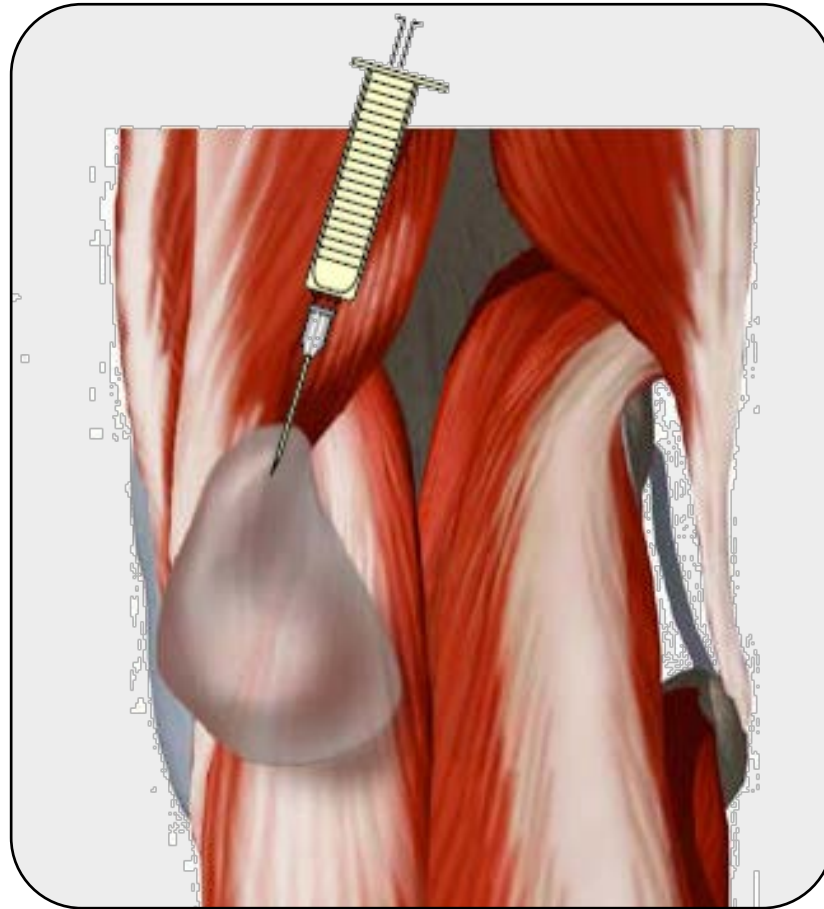


Cisti poplitea



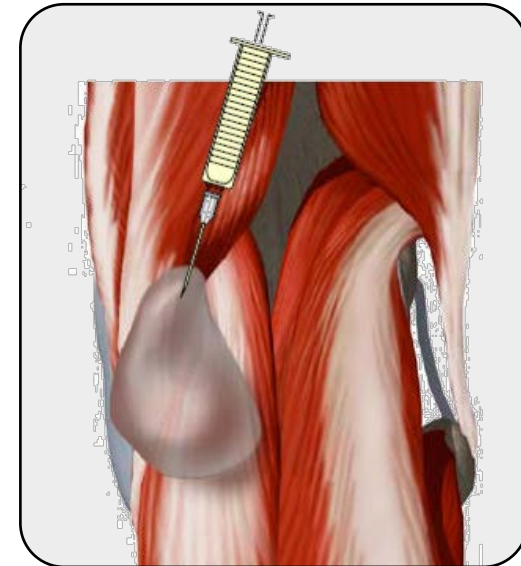
Cisti poplitea (aspirazione)

- TECNICA INFILTRATIVA CORRETTA



Cisti poplitea (aspirazione)

- Paziente in decubito prono.
- Ginocchio esteso.
- Identificazione dei confini della cisti
- Puntura in prossimità del margine superiore della cisti.
- Introduzione lenta dell'ago con inclinazione di 30° in direzione del margine inferiore della cisti, mantenendo la siringa in aspirazione.
- Al termine del prelievo applicare una fasciatura compressiva con tampone.



Terapia infiltrativa: arto inferiore

- Ginocchio

- **Caviglia**

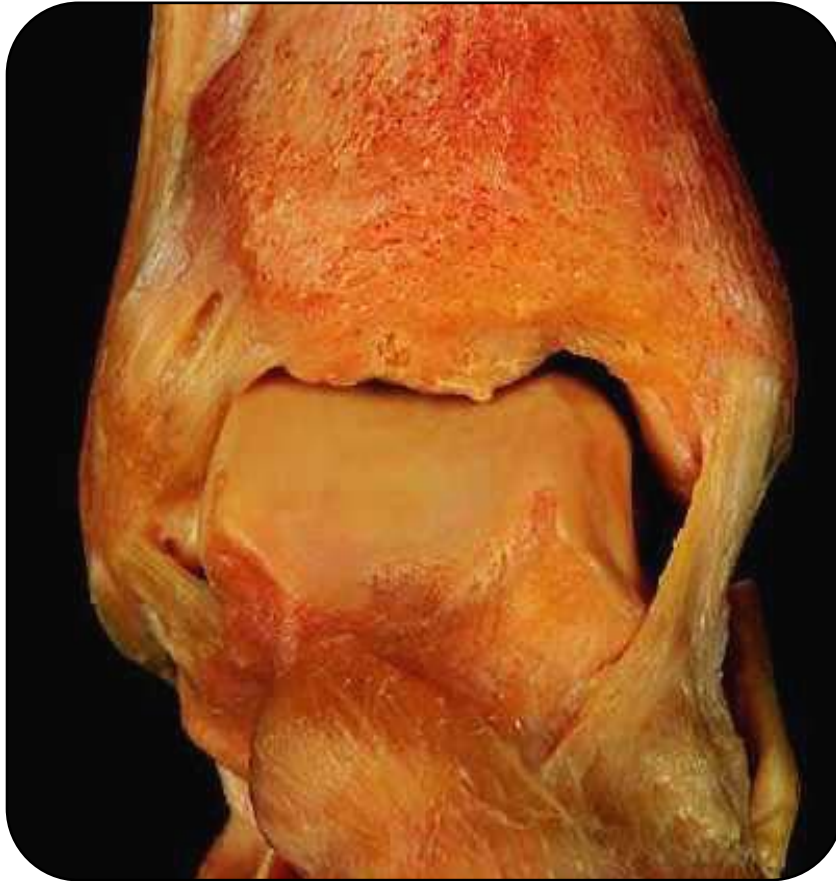- **Piede**

I prodotti che possono essere utilizzati per i trattamenti infiltrativi sono:
**ANESTETICI LOCALI, CORTICOSTEROIDI,
ACIDO IALURONICO e POLINUCLEOTIDI**

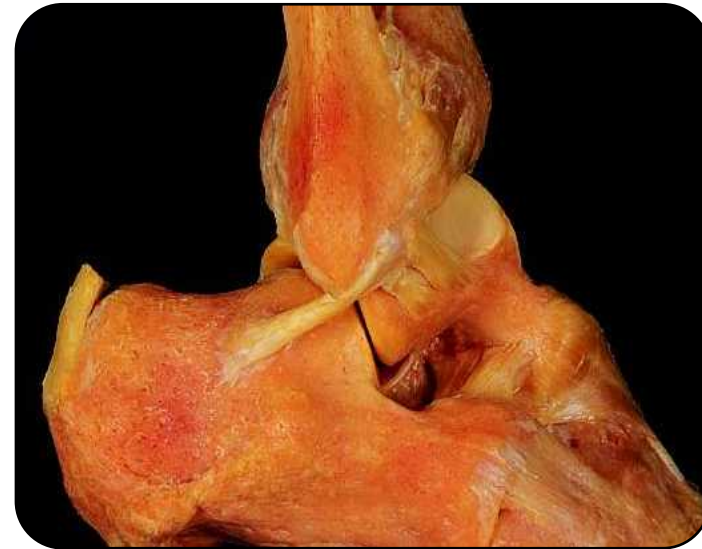
Terapia infiltrativa: strutture aggredibili

- Articolazione tibiotarsica
- Articolazione sottoastragalica
- Articolazione astragalo-navicolare (di Chopart)
- Articolazione 1° metatarso-cuneiforme (di Lisfranc)
- Articolazioni metatarso-falangee
 - Alluce
 - Altre dita
- Tunnel tarsale
- Neuroma di Morton

Articolazione tibiotarsica



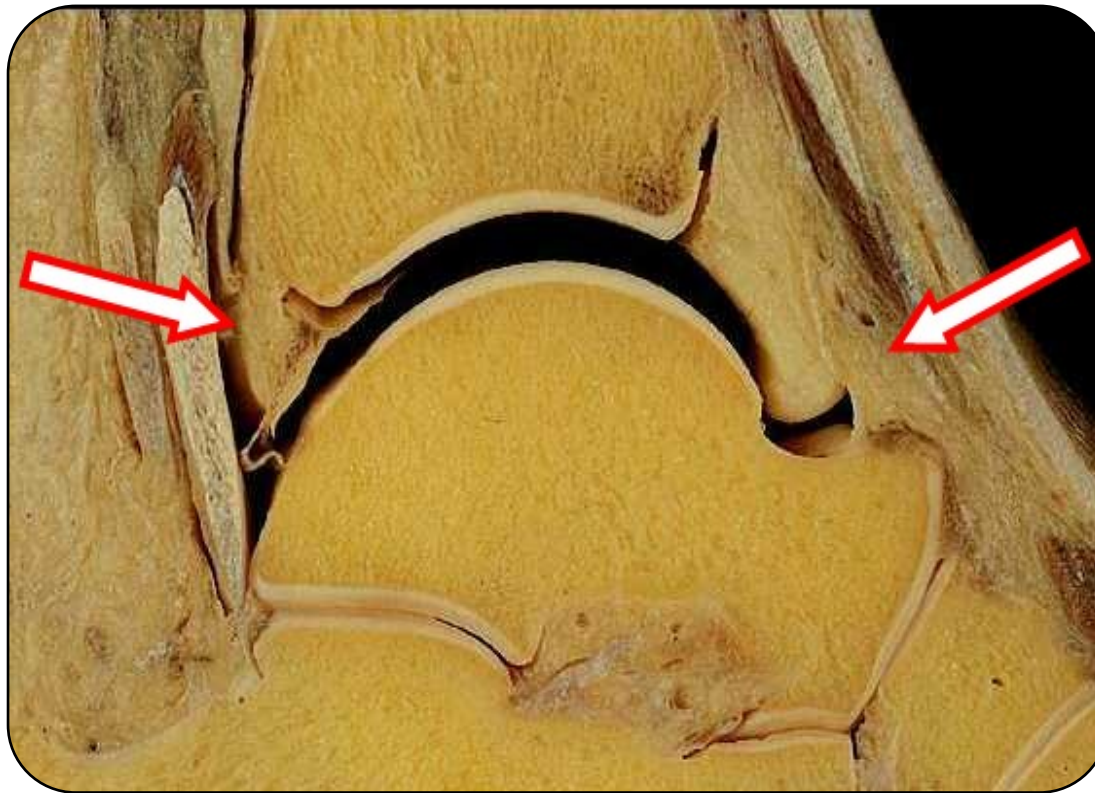
Troclea*:
ginglimo angolare



* Articolazione a forma di puleggia, il cui asse è perpendicolare alla diafisi dell'osso.

Articolazione tibiotarsica

– Capsula articolare spessa e fibrosa



- Ristretta
- Poco estensibile

Articolazione tibiotarsica

- *Legamenti esterni (lateral)*
- PAP (Peroneo-Astragalico Anteriore)
- PC (Peroneo-Calcanear)
- PAP (Peroneo-Astragalico Posteriore)

- *Legamento interno (mediale)*
- Deltoideo

Articolazione tibiotarsica: legamenti esterni

1) PAP

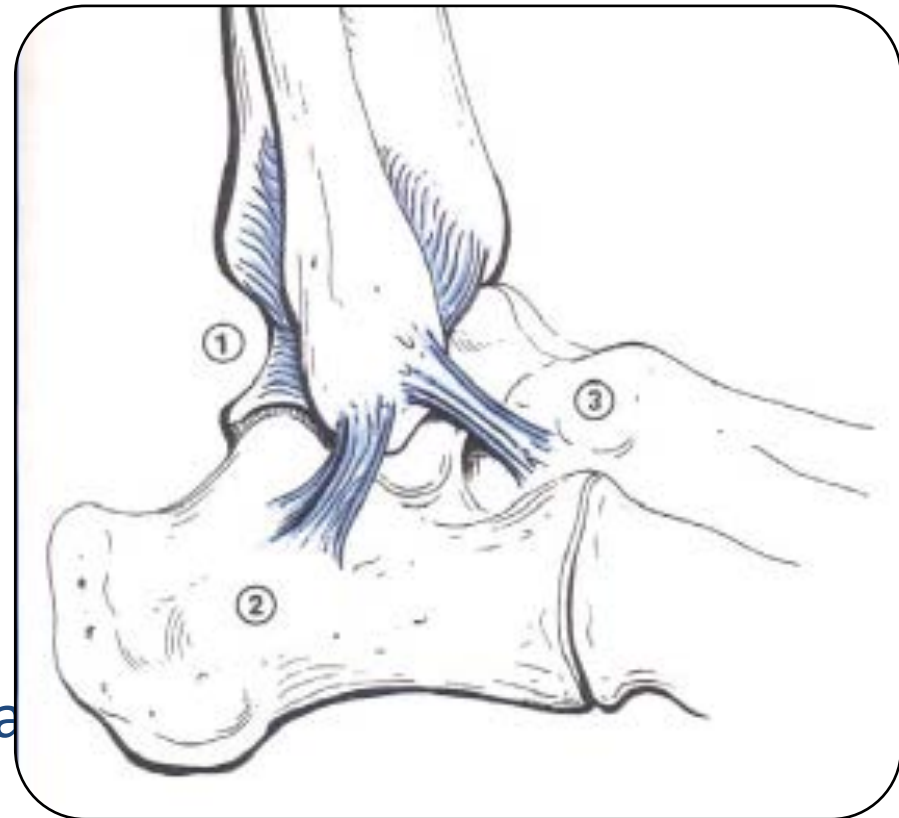
- nastriforme, appiattito, quadrilatero

2) PC

- cordoniforme

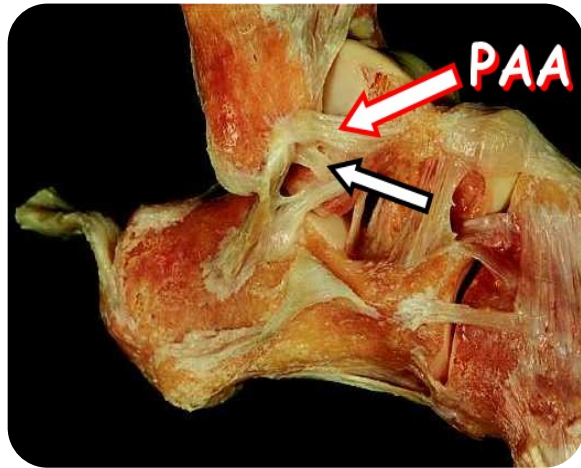
3) PAP

- Quasi orizzontale, di forma trapezoidale

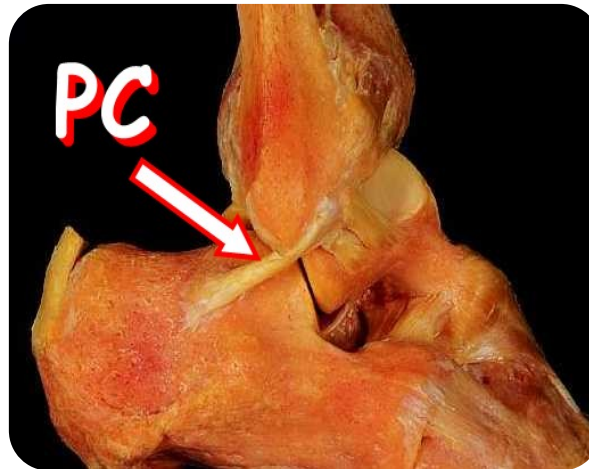


Articolazione tibiotarsica: legamenti esterni

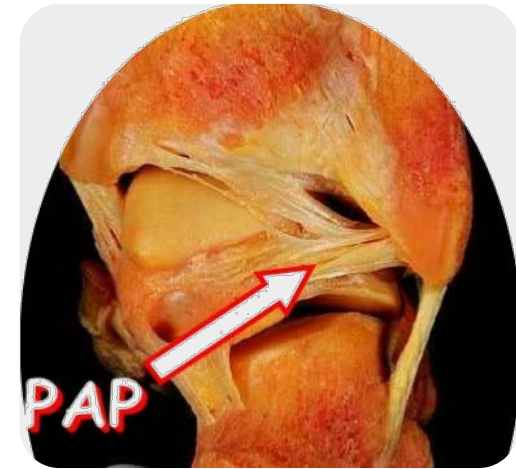
SEZIONI ANATOMICHE



*Legamento
Peroneo-Astragalic Anteriore*



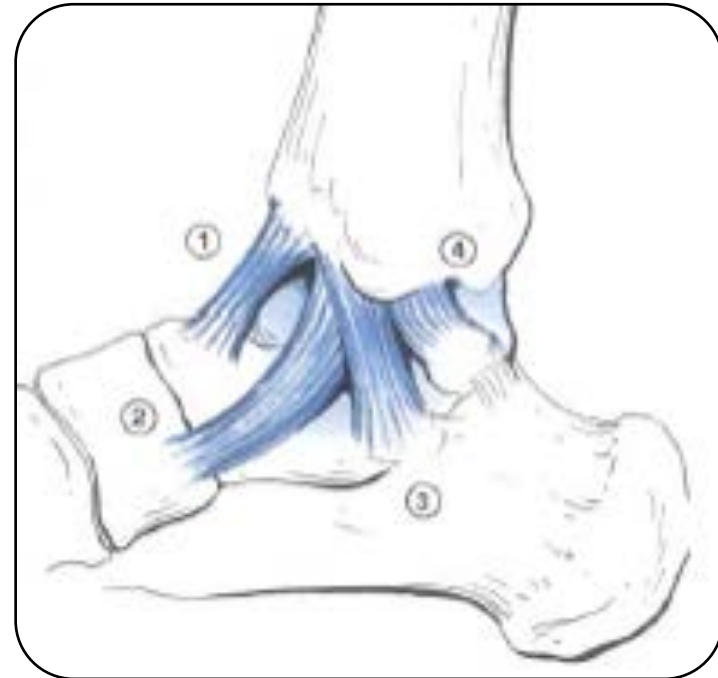
*Legamento
Peroneo-Calcaneare*



*Legamento
Peroneo-Astragalic Posteriore*

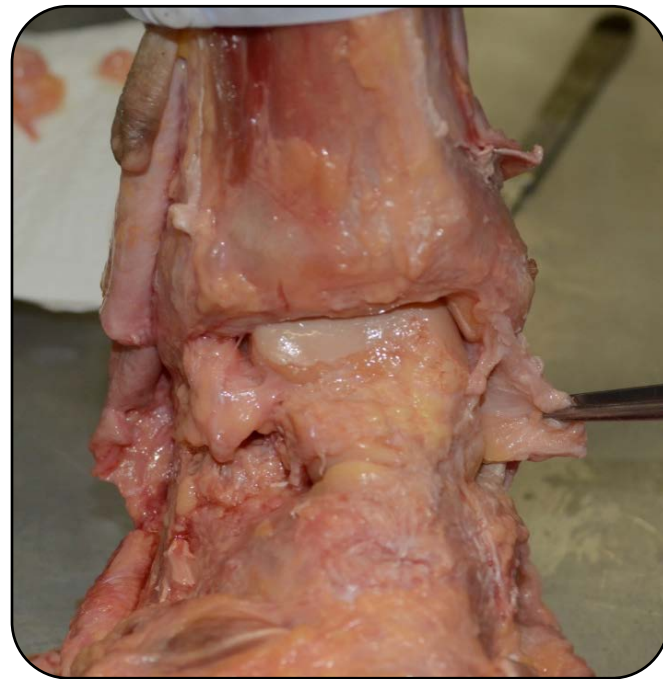
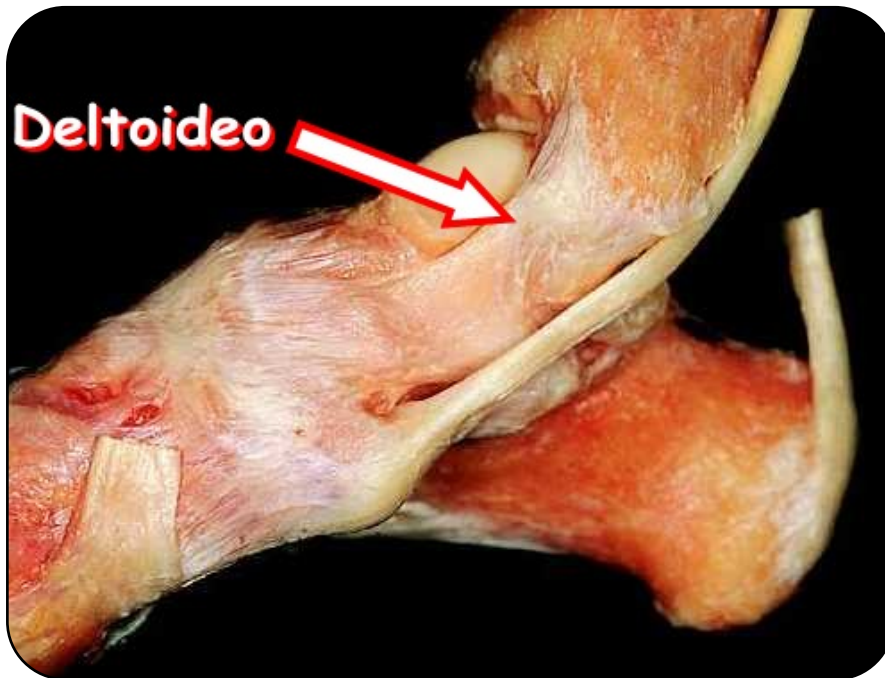
Articolazione tibiotarsica: legamento deltoideo

- Robusta struttura triangolare costituita da 4 fasci:
 1. Tibio-Astragalico Anteriore
 2. Tibio-Scafoideo
 3. Tibio-Calcaneare
 4. Tibio-Astragalico Posteriore

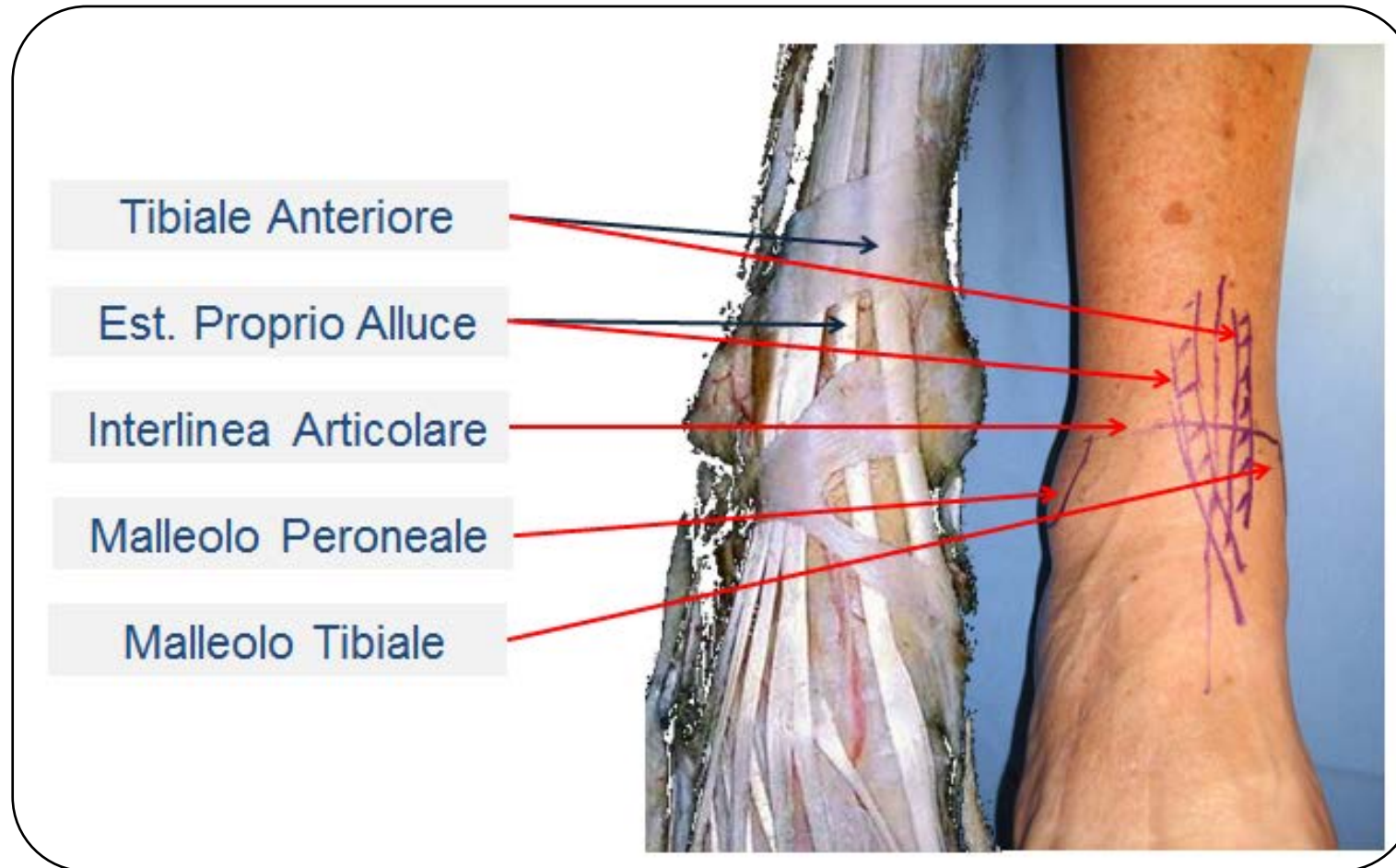


Articolazione tibiotarsica: legamento deltoideo

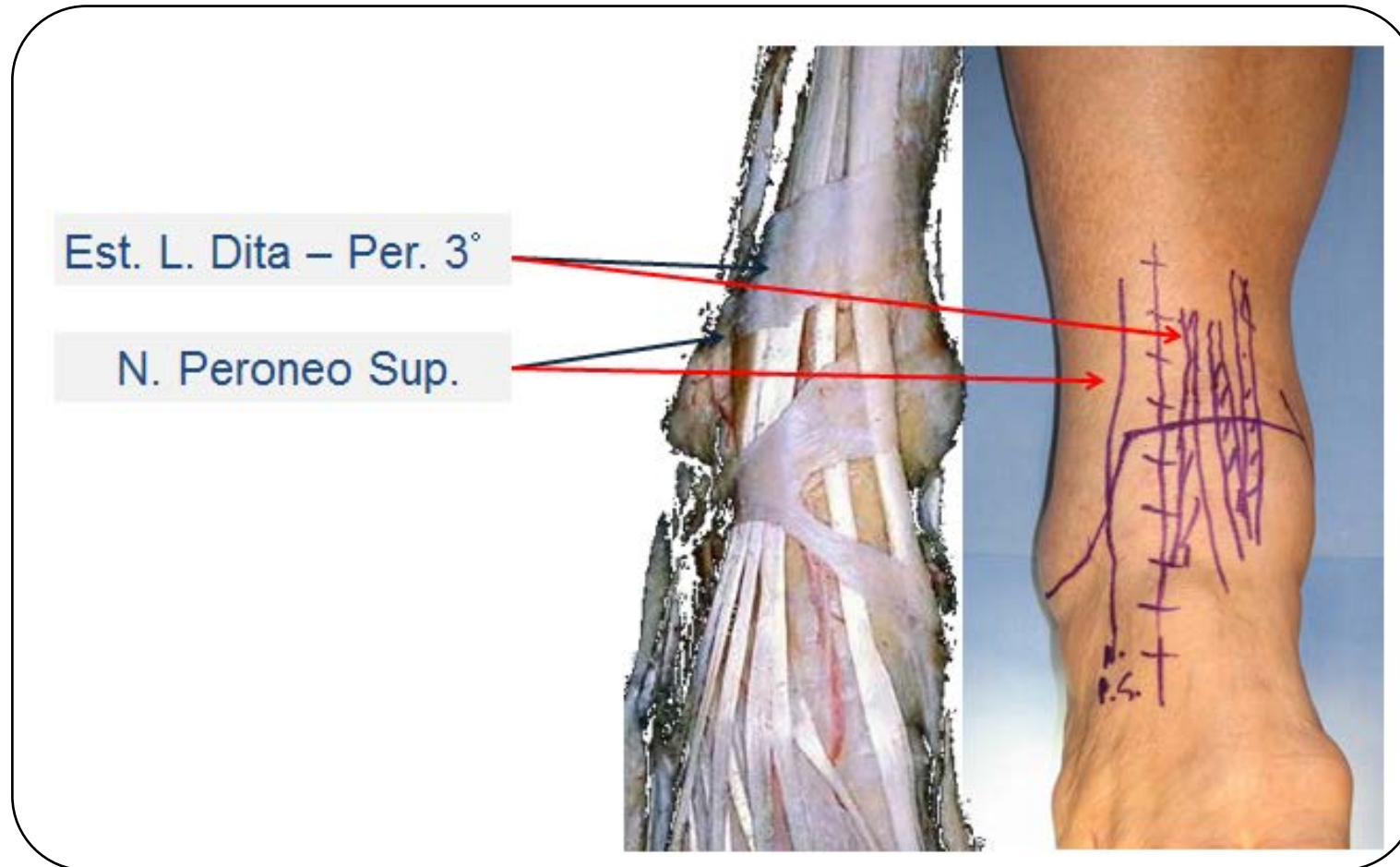
SEZIONI ANATOMICHE




Tecnica infiltrativa: marcatura dei reperi anatomici

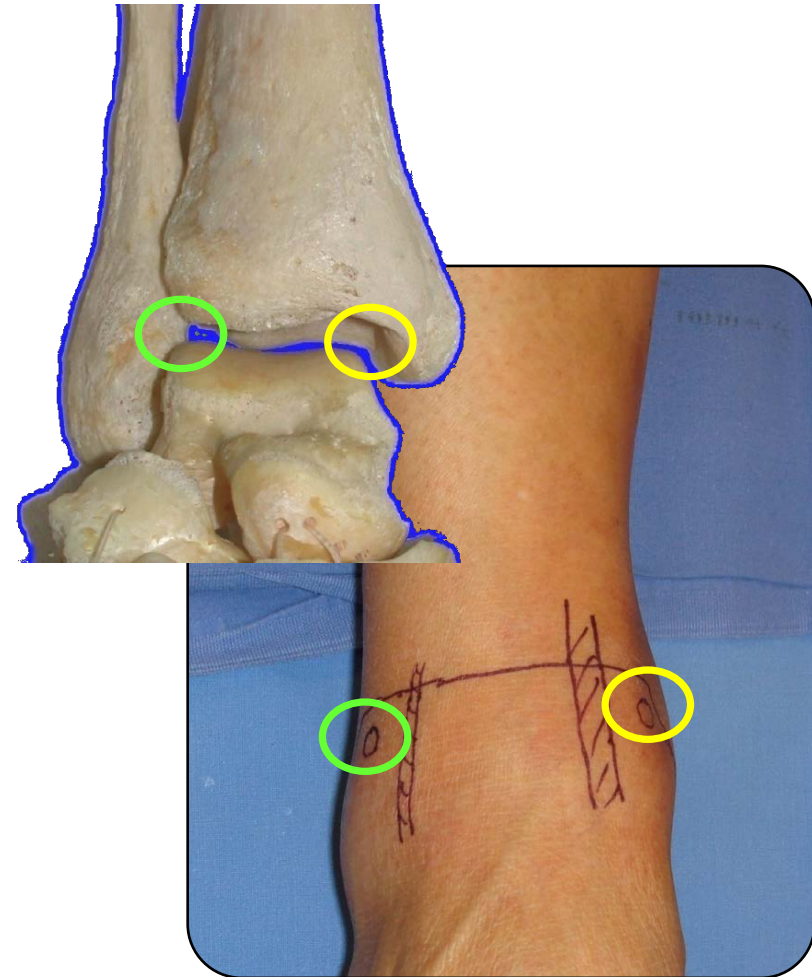


Tecnica infiltrativa: marcatura dei reperi anatomici

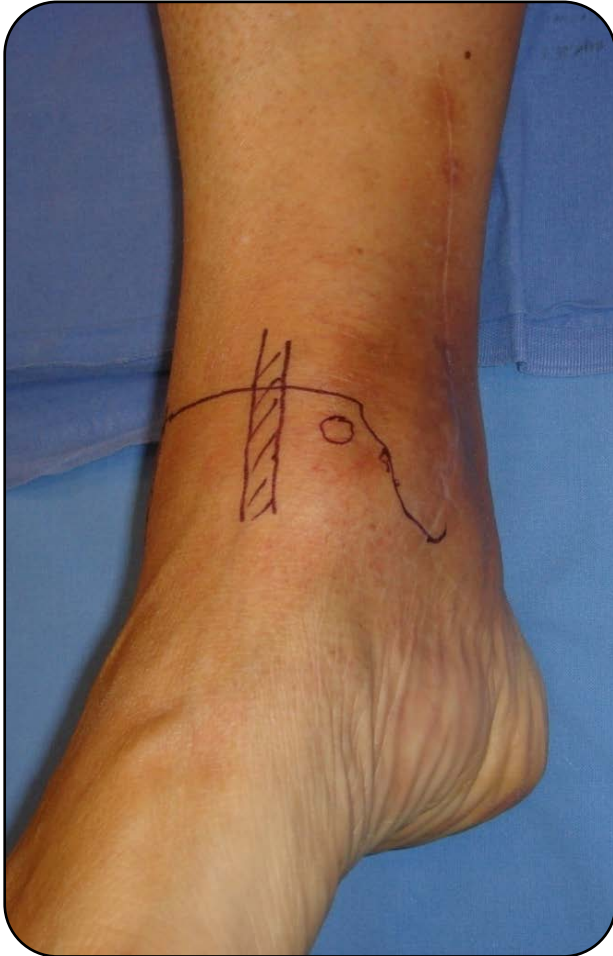

Terapia infiltrativa: accessi anteriori

- Antero-mediale 
- Medialmente al tibiale anteriore
- Antero-laterale 
- Poco lateralmente al peroneo terzo

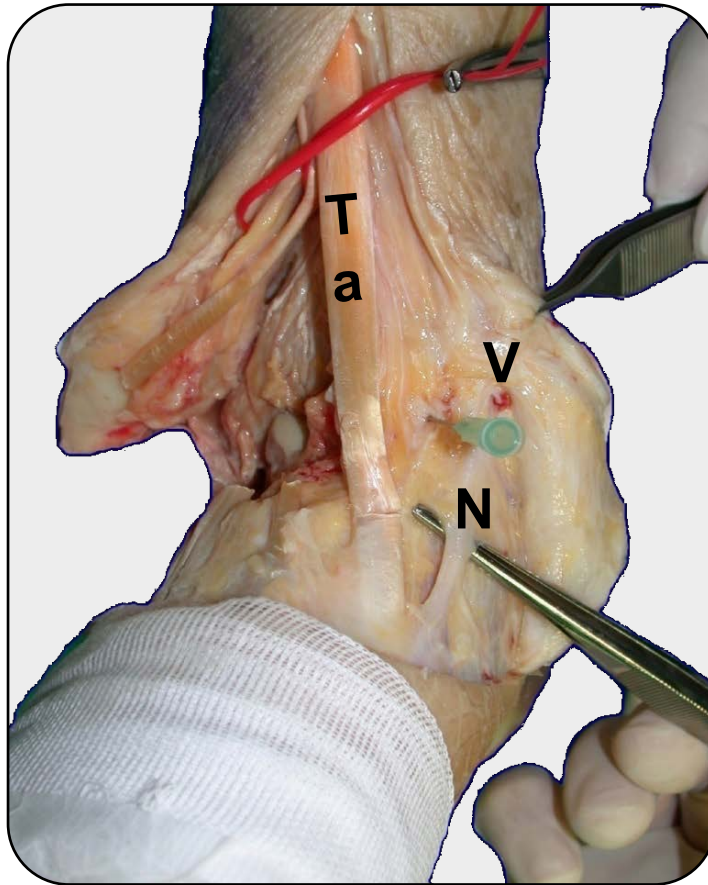


Accesso antero-mediale



- I reperi anatomici sono:
- Malleolo tibiale
- Tendine del tibiale anteriore
- Vena safena.

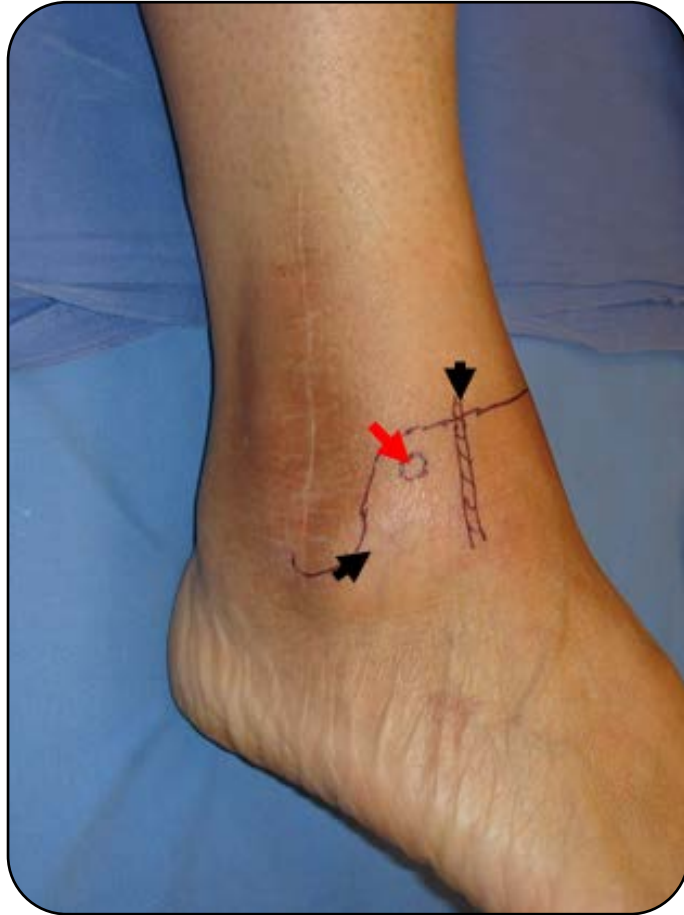Accesso antero-mediale



- Strutture a rischio:
- Tibiale anteriore
- Vena safena (9 mm)
- Nervo safeno (7,4 mm)

Feiwell L.A., Frey C.; Anatomic study of arthroscopic portal sites of the ankle. *Foot Ankle* 1993; 14 (3): 142-7

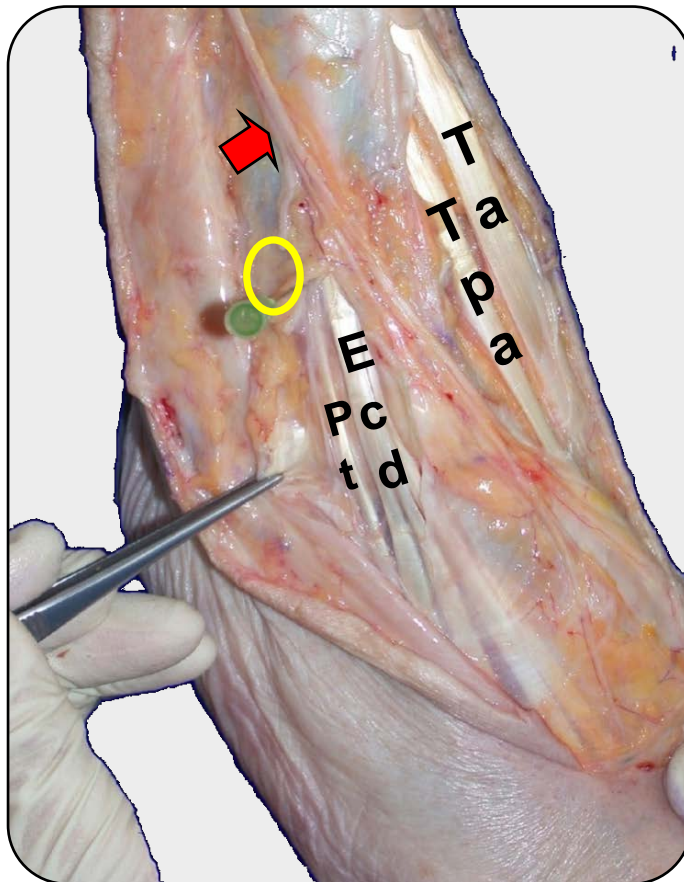
Accesso antero-laterale



I reperi anatomici sono:

- Malleolo laterale
- Tendine del peroneo terzo

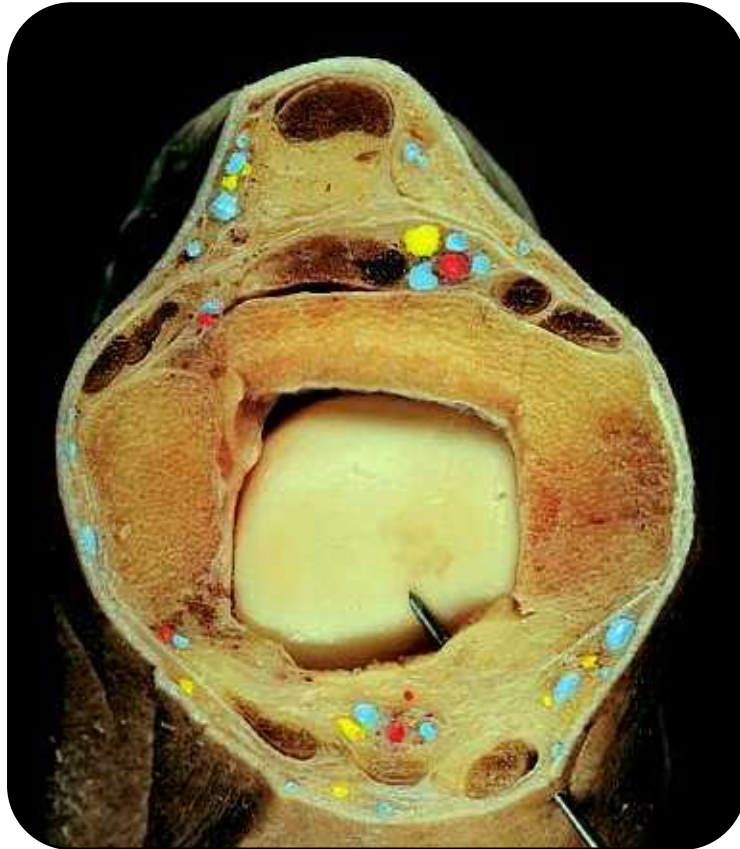Accesso antero-laterale



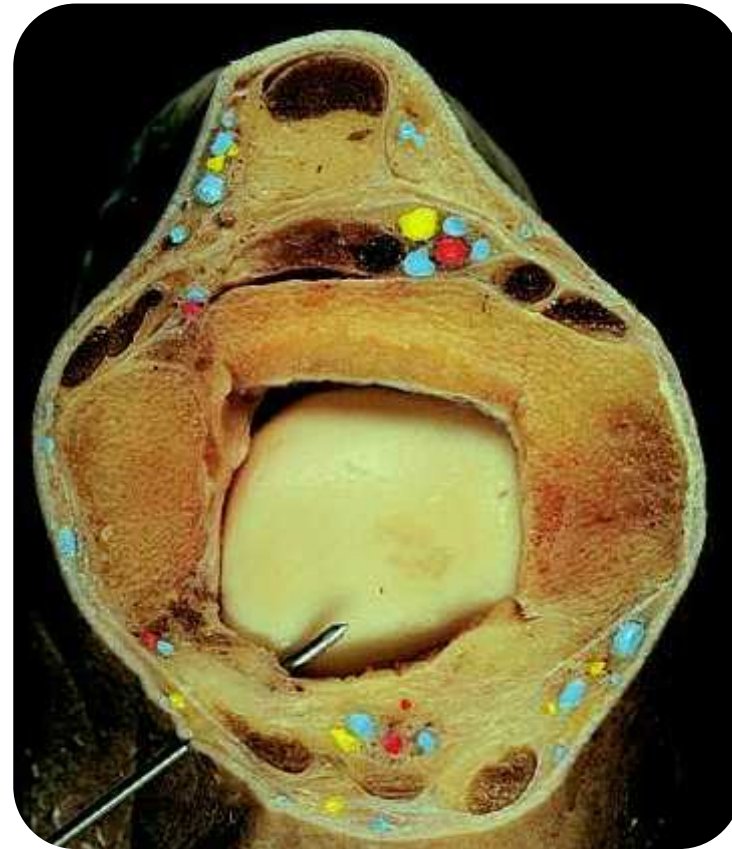- Strutture a rischio:
- Nervo peroneo superficiale, branca intermedia (6,2 mm)

Feiwell L.A., Frey C.; Anatomic study of arthroscopic portal sites of the ankle. Foot Ankle 1993; 14 (3): 142-7

Accessi anteriori a confronto



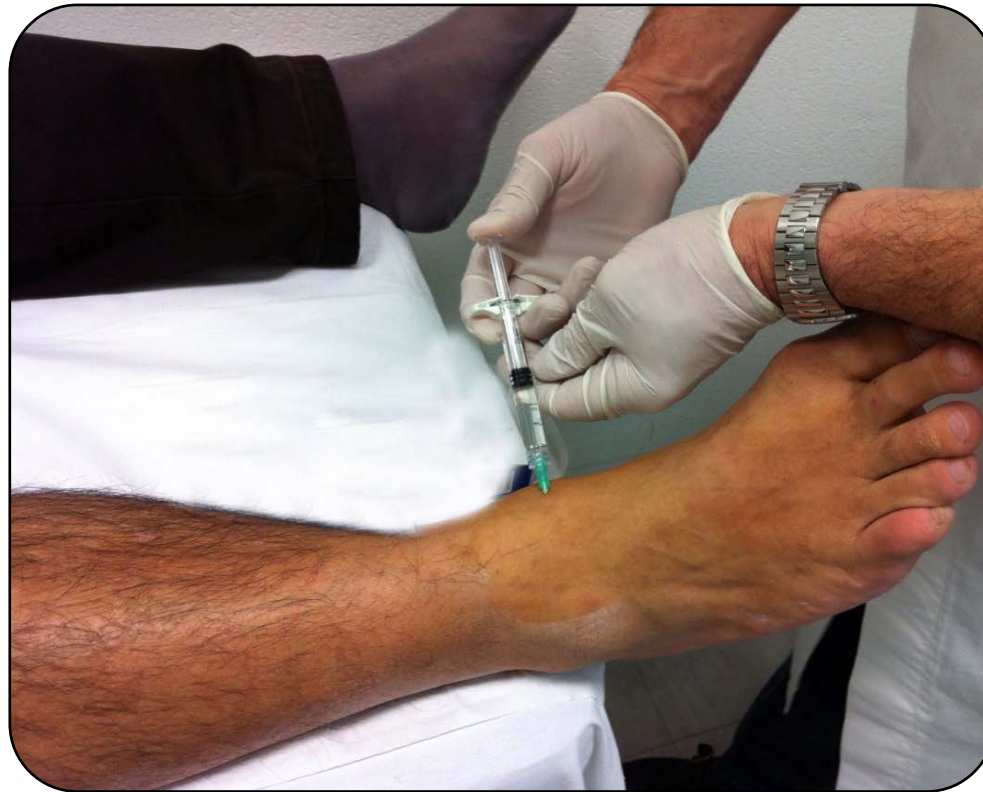Accesso antero-mediale



Accesso antero-laterale

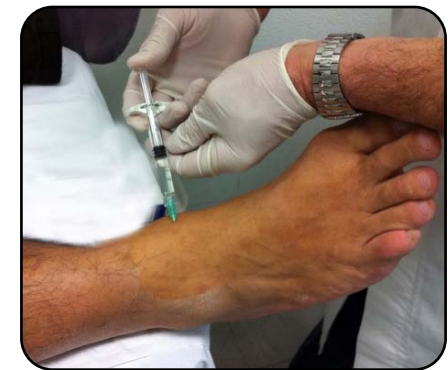Articolazione tibiotarsica: Accesso antero-mediale

- TECNICA INFILTRATIVA CORRETTA



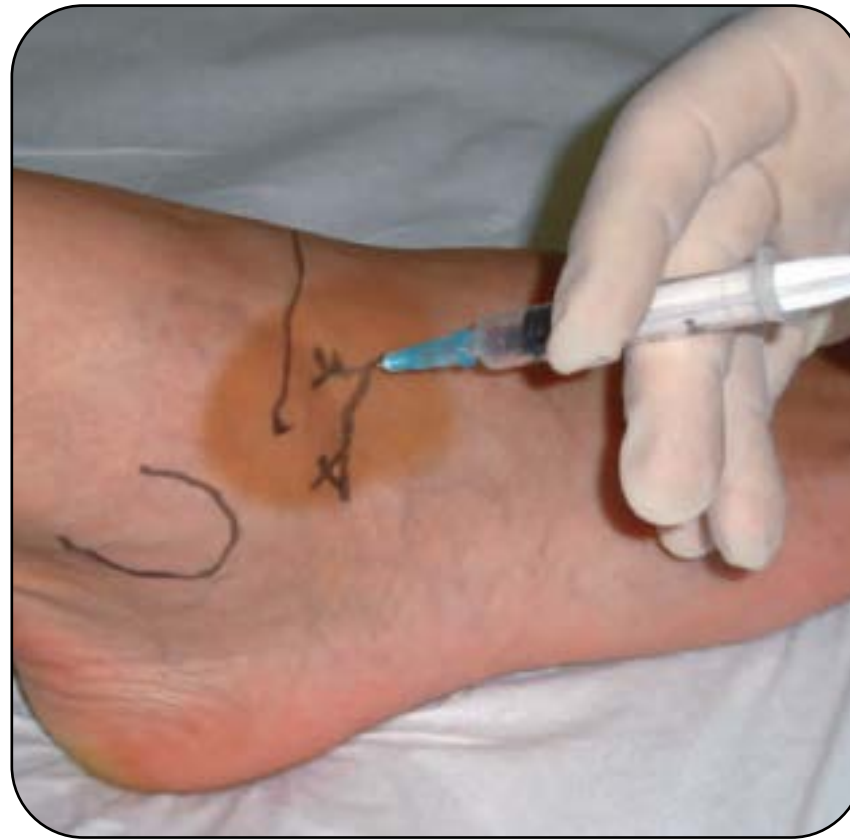Articolazione tibiotarsica: accesso antero-mediale

- Paziente supino.
- Identificazione dello spazio tibio-astragalico.
- Identificazione del margine mediale del tendine tibiale anteriore, mediante movimenti di inversione ed eversione del piede.
- Puntura in corrispondenza dell'incrocio del margine inferiore della tibia e del lato esterno del tendine.
- Introduzione profonda dell'ago in direzione latero-posteriore, parallelamente alla superficie articolare della tibia.



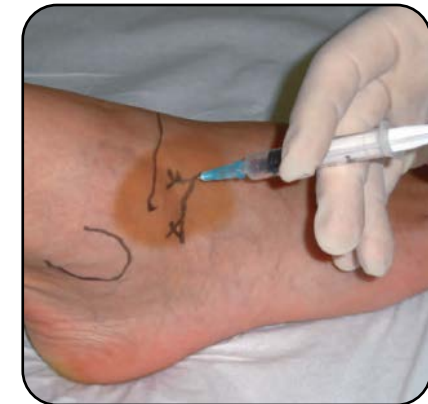Articolazione tibiotarsica: accesso antero-laterale

- TECNICA INFILTRATIVA CORRETTA

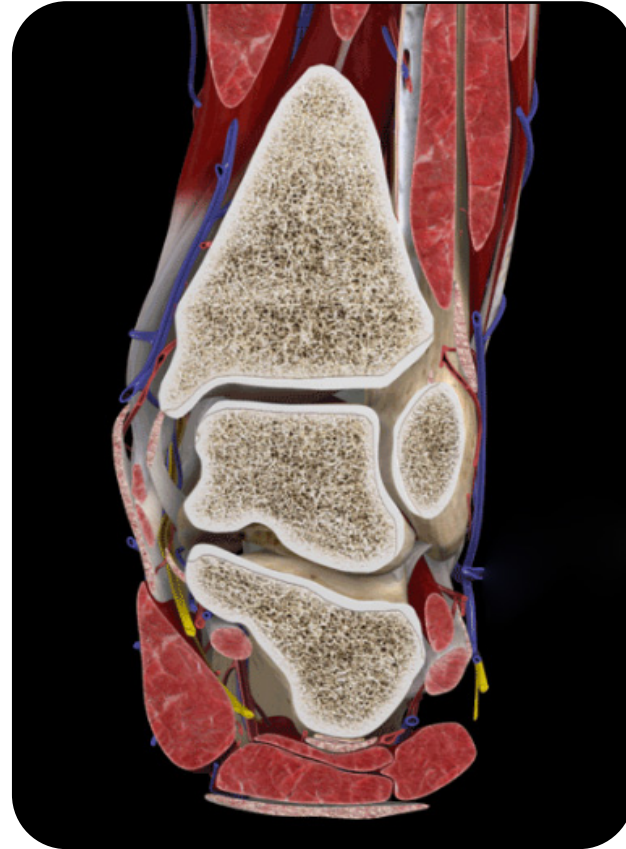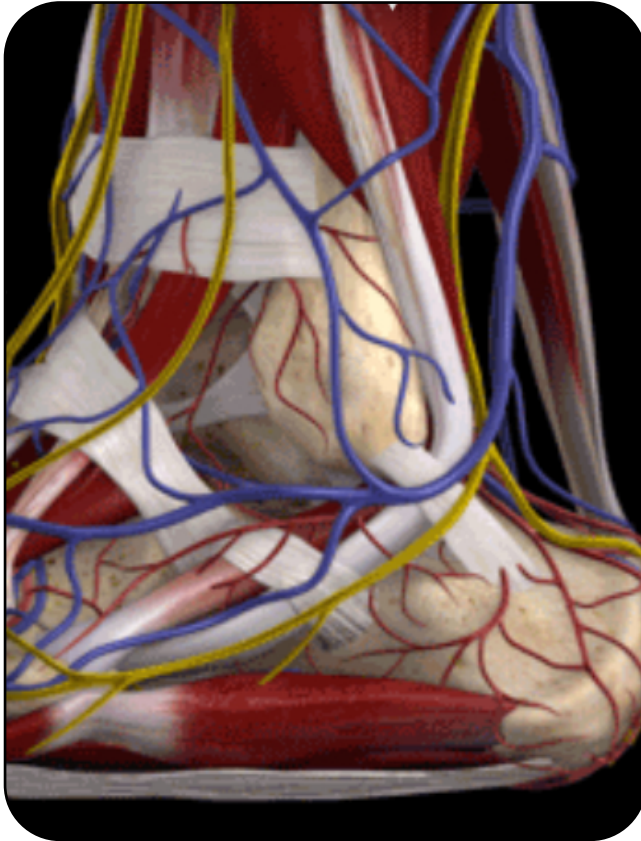


Articolazione tibiotarsica: accesso antero-laterale

- Paziente supino.
- Identificazione dello spazio tibio-astragalico.
- Identificazione del margine laterale del tendine peroneo terzo, mediante movimenti di flessione-estensione del piede.
- Puntura in corrispondenza dell'incrocio del margine inferiore della tibia e del lato esterno del tendine.
- Introduzione profonda dell'ago in direzione latero-posteriore, parallelamente alla superficie articolare della tibia.



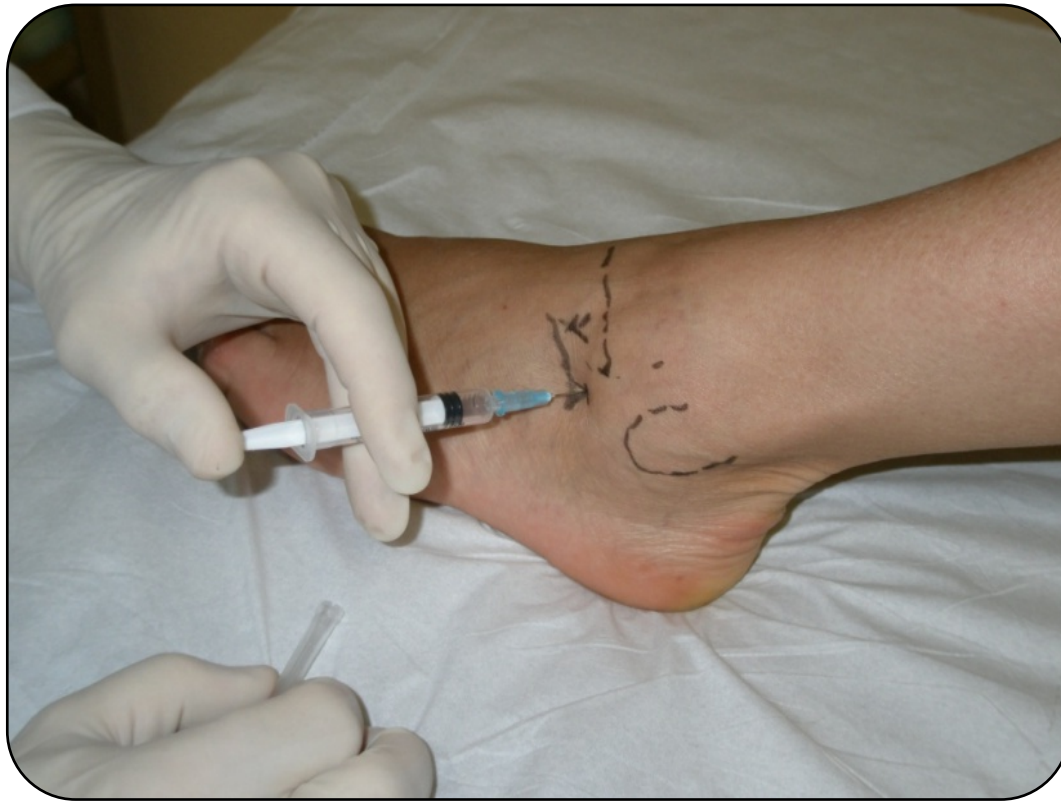Articolazione sottoastragalica



Articolazione maggiormente responsabile del movimento di prono-supinazione del piede (eversione-inversione)

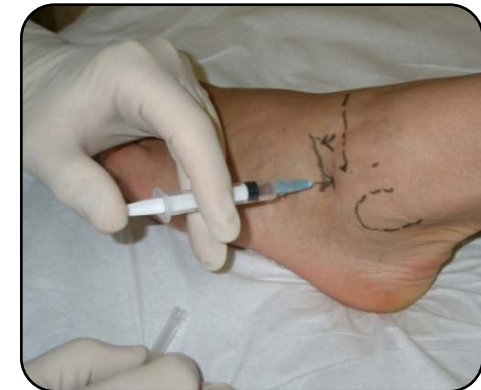Articolazione sottoastragalica: accesso antero-laterale

- TECNICA INFILTRATIVA CORRETTA



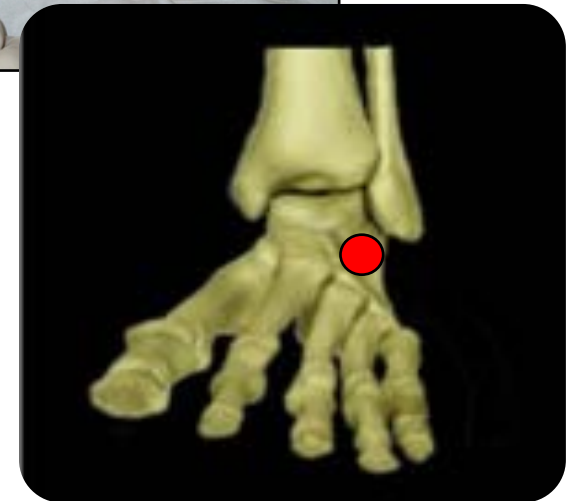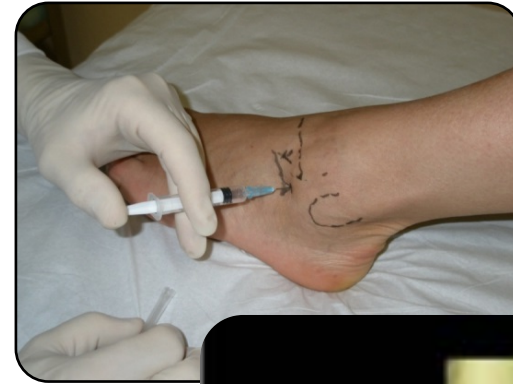Articolazione sottoastragalica: accesso antero-laterale

- Paziente disteso supino con il ginocchio esteso e l'arto inferiore lievemente intra-ruotato, con il piede in lieve flessione plantare.
- Individuazione del seno del tarso, apertura dello spazio articolare mediante movimenti di supinazione del retropiede.
- Individuazione del decorso dei tendini peronieri.
- Dorsi-flessione lieve e trazione leggera del calcagno.
- Dirigere l'ago parallelamente alla faccia plantare del piede e indirizzarlo verso l'angolo postero-mediale della rima articolare.



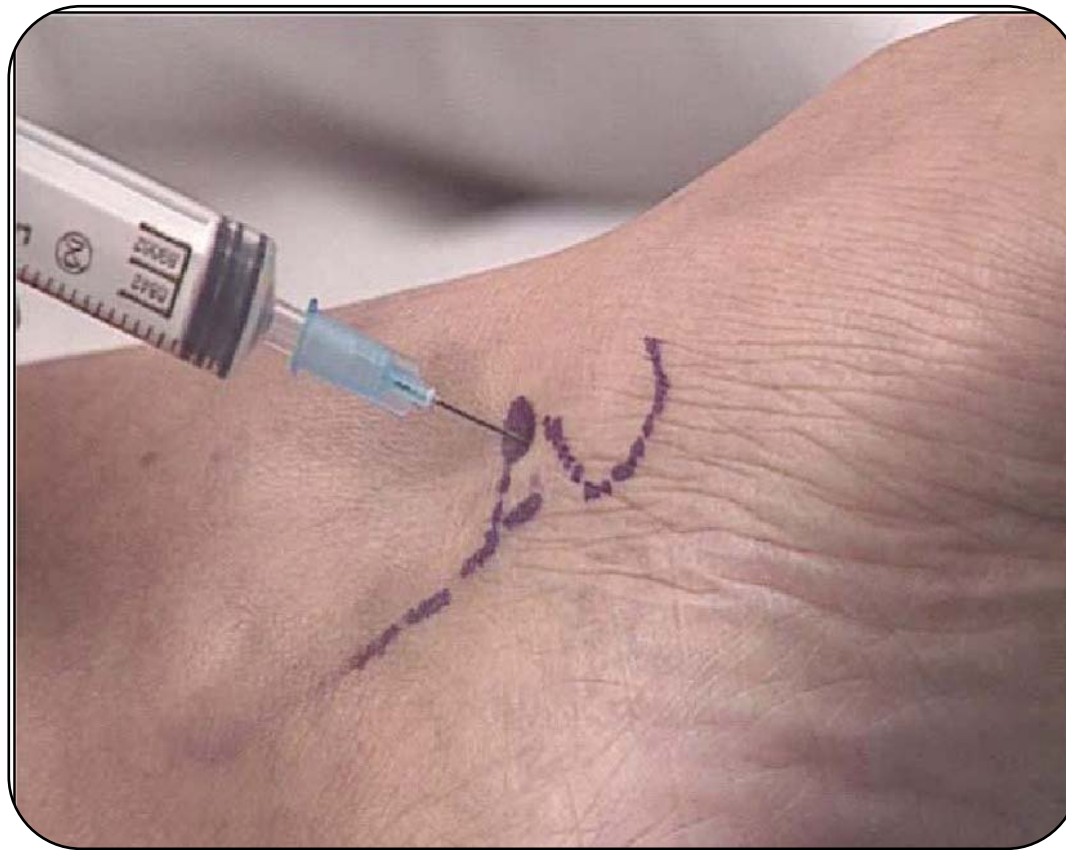
Articolazione sottoastragalica accesso antero-laterale

- Punti di repere:
- Seno del tarso
 - Sito di iniezione:
- Angolo inferiore-proximale del seno del tarso
- Per una migliore individuazione della rima articolare della sottoastragalica sono utili manovre di varovalgo del calcagno



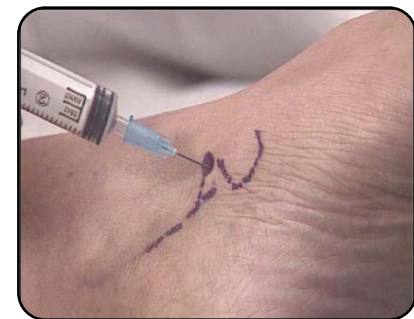
Articolazione astragalo- navicolare (o di Chopart)

- TECNICA INFILTRATIVA CORRETTA



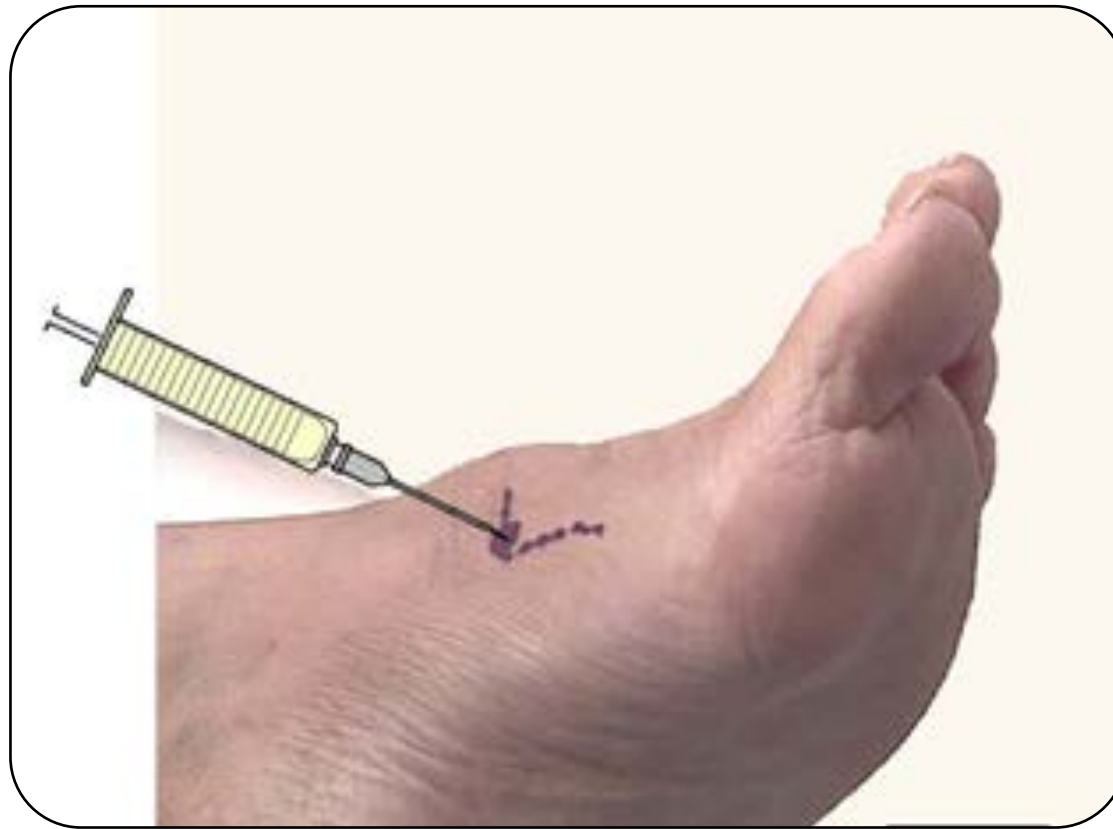
Articolazione astragalo navicolare (o di Chopart)

- Paziente supino.
- Piede in posizione lievemente eversa.
- Identificazione della tuberosità del navicolare
- Identificazione della testa dell'astragalo, mediante movimenti di prono-supinazione del piede.
- Identificazione del decorso del tendine tibiale posteriore.
- Puntura in corrispondenza dello spazio tra testa dell'astragalo e tuberosità del navicolare.
- Introduzione dell'ago con angolazione di 45° verso avanti.
- Superamento della resistenza della capsula articolare e introduzione dell'ago per 1 cm circa.



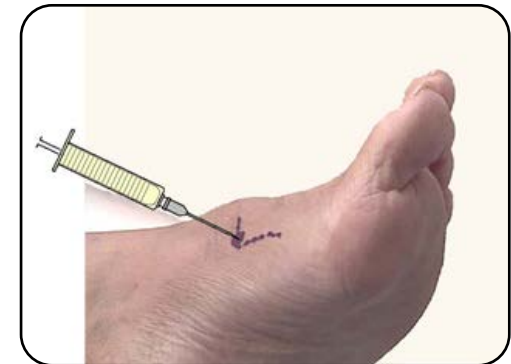
Articolazione 1° metatarso-cuneiforme (o di Lisfranc)

- TECNICA INFILTRATIVA CORRETTA



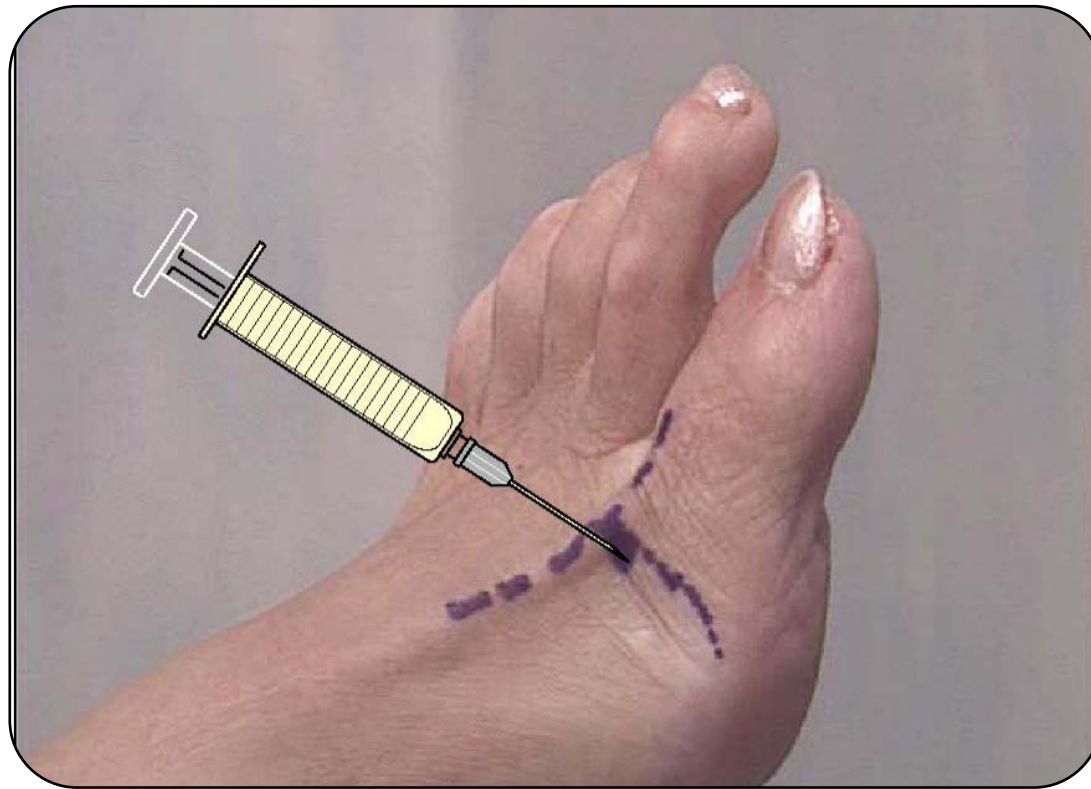
Articolazione 1° metatarso-cuneiforme (o di Lisfranc)

- Paziente supino.
- Identificazione della base del 1° metatarso, seguendo la diafisi dello stesso.
- Identificazione dello spazio articolare metatarso-cuneiforme, mediante mobilizzazione del metatarso.
- Puntura in corrispondenza dello spazio articolare.
- Introduzione perpendicolare dell'ago per una profondità di 1 cm circa.



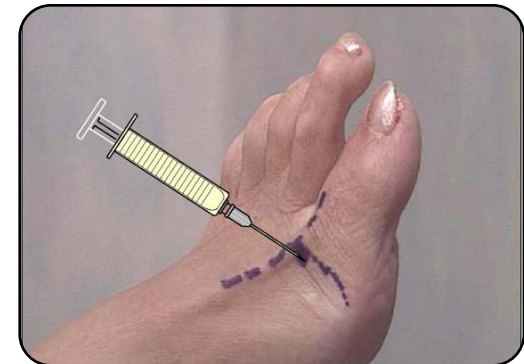
Articolazione metatarso-falangea (alluce)

- TECNICA INFILTRATIVA CORRETTA



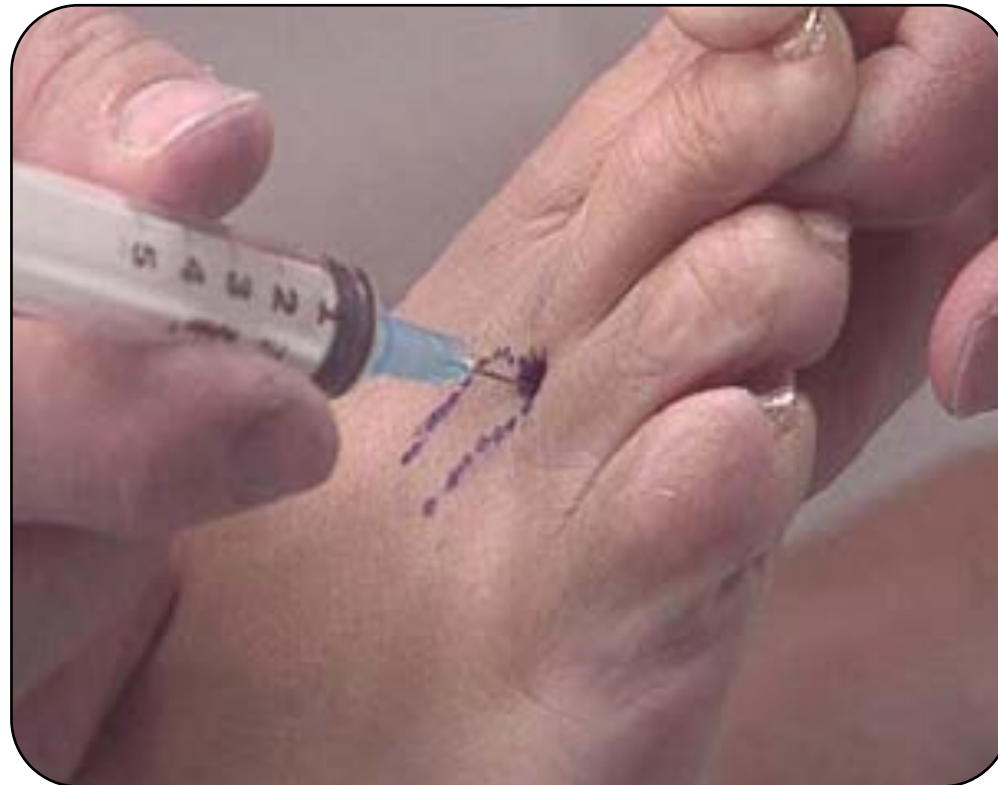Articolazione metatarso-falangea (alluce)

- Paziente supino.
- Individuazione della testa del 1° metatarso e della base della falange prossimale mediante movimenti di flesso-estensione e trazione dell'alluce.
- Individuazione del decorso dell'estensore dell'alluce.
- Dorsi-flessione lieve e trazione leggera dell'alluce.
- Puntura in sede dorsale, medialmente al tendine in corrispondenza dello spazio articolare.
- Introduzione dell'ago parallelamente alla superficie della testa metatarsale.



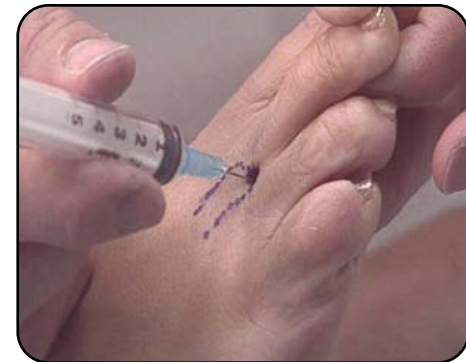Articolazione metatarso-falangea (altre dita)

- TECNICA INFILTRATIVA CORRETTA



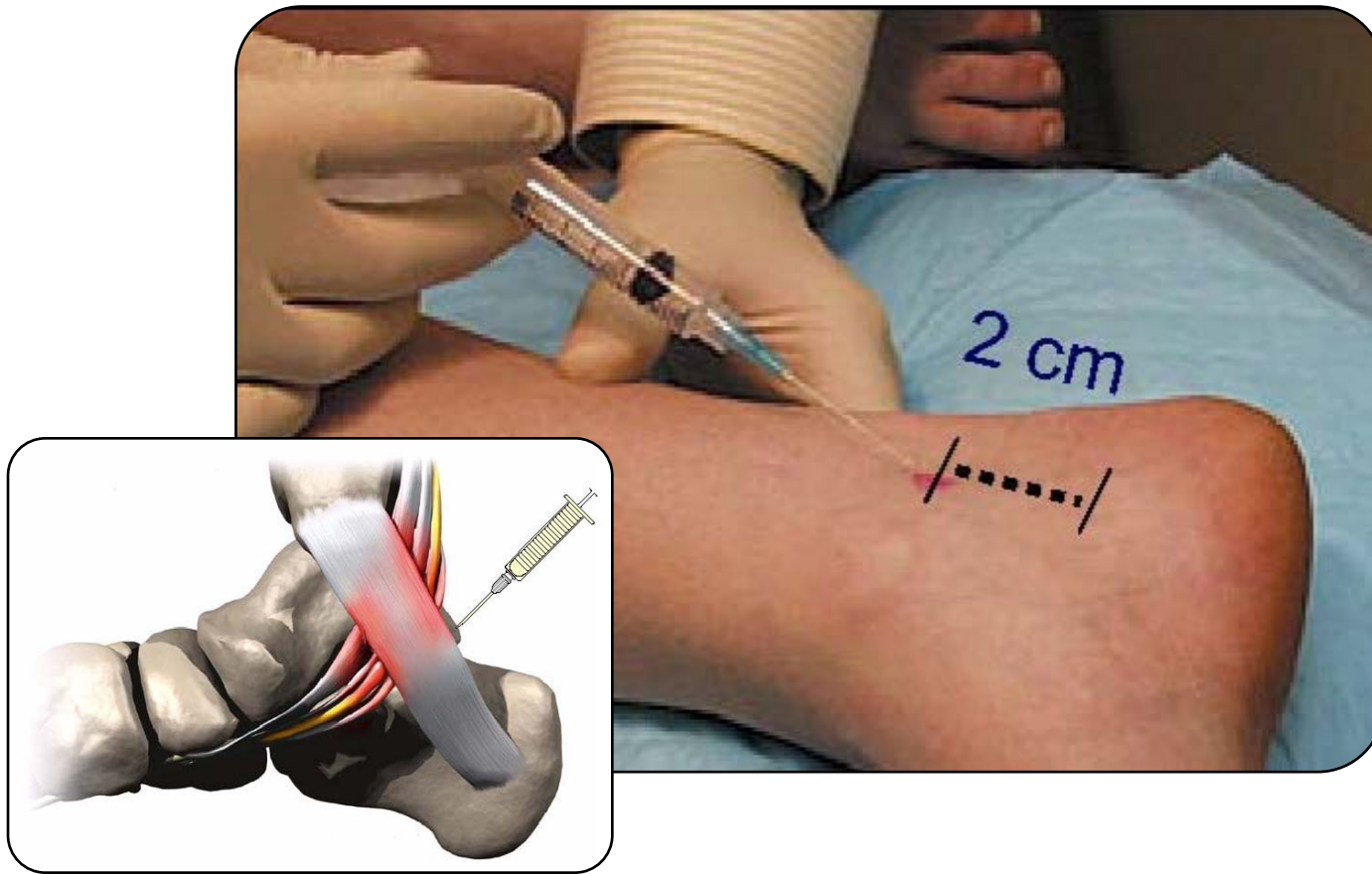
Articolazione metatarso-falangea (altre dita)

- Paziente supino.
- Identificazione della testa metatarsale, mediante flessione-forza delle dita.
- Identificazione dell'estensore del dito.
- Dorsi-flessione lieve e trazione leggera del dito.
- Puntura in sede dorsale, lateralmente al tendine in corrispondenza dello spazio articolare.
- Introduzione dell'ago parallelamente alla superficie della testa metatarsale, verso il centro dell'articolazione.



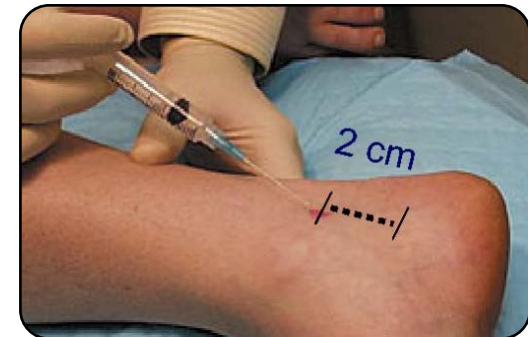
Infiltrazioni extra-articolari: tunnel tarsale

- TECNICA INFILTRATIVA CORRETTA



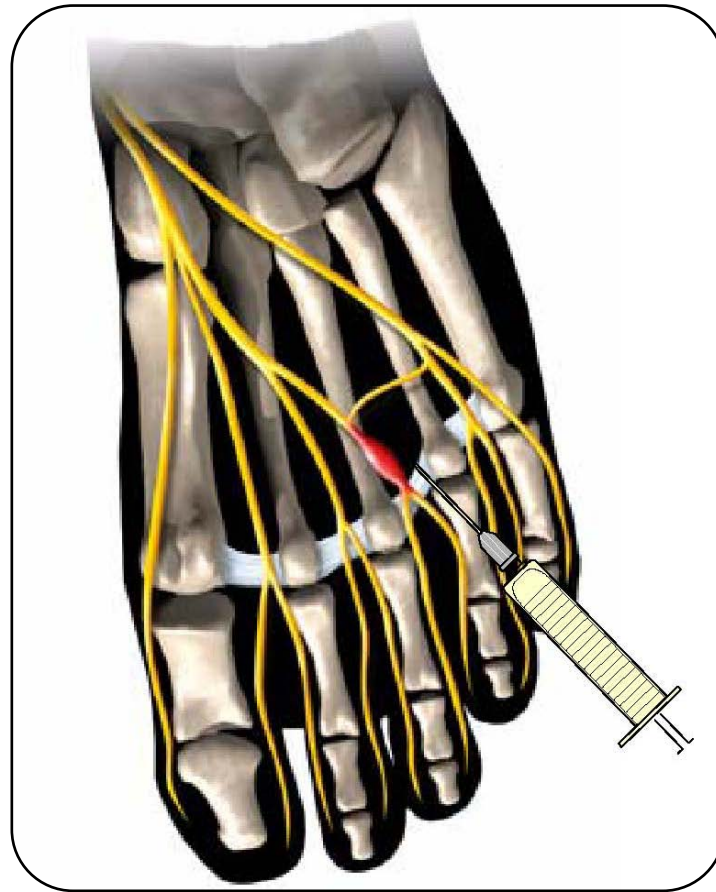
Infiltrazioni extra-articolari: tunnel tarsale

- Paziente in decubito laterale.
- Identificazione del decorso del tunnel tarsale, dietro al malleolo mediale, appena davanti al legamento tibio-talare posteriore.
- Esecuzione del test di Tinel in corrispondenza della zona identificata.
- Puntura a 2 cm al di sopra alla zona identificata.
- Introduzione dell'ago con inclinazione di 30° in direzione del tunnel tarsale.
- Aspirazione prima dell'iniezione del farmaco.



Infiltrazioni extra-articolari: Neuroma di Morton

- TECNICA INFILTRATIVA CORRETTA



Infiltrazioni extra-articolari: neuroma di Morton

- Paziente supino.
- Piede appoggiato al piano del lettino.
- Identificazione dello spazio tra le teste metatarsali.
- Identificazione della zona di massima sofferenza.
- Puntura in corrispondenza della zona di massima sofferenza.
- Introduzione dell'ago con inclinazione di 45° verso il calcagno.
- Iniezione del farmaco, ponendo particolare attenzione a non iniettare i cuscinetti adiposi plantari.

